UNITED STATES OF AMERICA



FOUNDED 1836

WASHINGTON, D.C.

GPO 16—67244-1

ICONUM ANATOMICARUM

QUIBUS ALIQUAE PARTES

CORPORIS HUMANI

DELINEATAE TRADUNTUR

FASCICULUS VII.

Arteriae cerebri Medullae spinalis

Oculi.

AUCTORE

ALBERTO L. HALLER

PHILOS. ET MEDICINAE DOCTORE, SCIENTIAR. BOTANIC.

ACADEMIAE REGIAE SCIENTIAR. ET BONAR. LITTERAR. BEROLINENSIS

SOCIO, ANATOMES ET CHIRURG. PROFESSORE

REGIAE SOCIETATIS MEDICAE GALLICAE SODALI

REIPUBL. BERNENSIS DUCENTUMVIRO

ET CURIAE PRAEFECTO.

GOTTINGAE

APUD VANDENHOECK AC. REGIAE SOCIETATIS TYPOGRAPHUM

MDCCLXIII

ICONUM ANATOMICARUM

QUIBUS ALIQUAE PARTES

CORPORIS HUMANI

DELINEATAE TRADUNTUR

FASCICULUS VII.

Arteriae cerebri Medullae ſpinalis

Oculi.

AUCTORE

ALBERTO v. HALLER

PRAESIDE SOCIETATIS REGIAE SCIENTIAR. GOTTING.
ACADD. ET SOCC. IMPER. BRIT. SUEC. PRUSS. BONON.
UPSAL. ET CHIRURG. GALL. SODALI.
REIPUBL. BERNENSIS DUCENTUMVIRO
ET CURIAE PRAEFECTO.

Surgeon Genl's Office
LIBRARY
Washington D.C.
26784

G. D. Heumann Graveur de la Cour de S.M. Britt. & de l'Univ. de Göttingen

GOTTINGAE

APUD VIDUAM ABRAMI VANDENHOECKII, ACAD. BIBLIOPOL.

MDCCLIIII.

26784



ILLUSTRISSIMO VIRO

GERLACO ADOLPHO
v. MUNCHHAUSEN

S. R. M. BRIT. ET ELECT. BR. LUN.
CONSILIARIO INTIMO
ET CAMERAE PRAESIDI

D. D. D.

AVCTOR.

Valetudo infirmior ab anno inprimis 1749 vires meas ita fregit, VIR ILLUSTRISSIME, ut ſomnus malignior, ſtomachique cruditas & multiplex febrium cohors mihi perpetuo fere gravis incumberet. Parum ejusmodi valetudini conveniebat cum iis honorificis, neque tamen otioſis officiis, quae TUUM de me benigniſſimum judicium mihi contulit. Creſcebat in dies exoptatus & omni otio dulcior labor, neque videbatur ſufficere debile & ſui incertum corpus. Quare eo facilius tuli ſortem eam, nam ſors fuit, ex maxime inſperatis, quae in patriam me revocavit, ſolutoque academicis decoribus modeſtae in ſenio & tranquillae libertatis ſpem mihi fecit. Neque tamen non dolui, & neque nunc deſii dolere, quod mihi hanc ipſam libertatem caro

redimere oportuerit, caro inquam, abſentia nempe a theatro anatomico, ab occaſionibus experiendi, diſcendique, a TE denique CURATORE MUNIFICENTISSIMO, qui tot annis benignam meis deſideriis, meisque conſiliis aurem praeſtitiſti; tot beneficiis vitae meae faſtidia ſublevaſti, tam multas oportunitates lubens aperuiſti, quibus & ego felicior & diſcipuli doctiores fierent. Nunquam haec meo pectore decedet memoria, neque dediſcam alio ſub caelo, alias inter leges, alio in vitae genere conſtitutus, mente mea virtutes TUAS recolere, easque familiaribus & amicis, publice denique liberius praedicare, quam tunc licuit, quando nulla quidem rerum gnaris, aliqua tamen inexpertis & exteris poterat naſci ſuſpicio, fortunam TUAM & remunerandi poteſtatem aliquid addere iis, quibus TE ornabamus, teſtimoniis. Nunc autem ab homine ad libertatem nato, ſola mentis convictae monumenta proficiſci poſſunt, quae TE literarum, & ſuum patronum, & amicum denique, ſi fas ſit gloriari, quae fuit teneritudo humanitatis TUAE, toties experta eſt. Bernae Helvetiorum die 25. Ianuar. 1754.

LECTORI BENEVOLO S.

Auctores, qui internae carotidis hiſtoriam illuſtraverunt, hac praefatione dicendum eſt. GALENI *modica hic merita ſunt, qui arterias carotides internas, ad glandulae, quae nunc pituitaria dicitur, latera in minores ramos atque mirabile rete ſolvi, iterumque aliam arteriam ex ejusmodi reti in unum truncum colligi ad aliquam fabricae ruminantium animalium ſimilitudinem deſcripſit. Ea & apud* GALENUM *& ex* GALENO *apud* ORIBASIUM *reperiuntur.* ANDREAS VESALIUS *mirabile quidem rete recte refutavit* de fabric. corp. hum. *L. VII. C.* 12. *p.* 796. 797. *quae vero ipſe pro* GALENICIS *reddidit, ita plena errorum ſunt, ut omnino absque utilitate legantur. Nam carotidem arteriam internam uno trunco cum vena in ſinum lateralem duxit L. III. c.* 14. *f. B I. cujusmodi fabricae nulla ne umbra quidem adeſt: Deinde alterum truncum ejusdem internae carotidis in quatuor ramos diviſit, naſalem, durae membranae arteriam, ophthalmicam arteriam & plexus choroidei* γ. *ramumque cerebralem. Bifidum etiam ejus caudicem intra cranium fecit ib. u. u. &*

ite-

iterum coaleſcentem, praeter omnem obſervationem. Vide L. III, c. 14. *p.* 500 *ic. C. XIV. L. VII. f.* 17. *Vertebralem denique arteriam per foramen condyloides cranium ſubire, & ſinui transverſo inſeri ſcripſit L. III. p.* 485. *Glanduloſam tamen plexus choroidei naturam adtigit.* IACOBVS SYLVIVS VESALIANIS *nihil addidit, praeter revocatum ex* GALENO *rete mirabile, quod negavit in homine vnquam deeſſe.* Iſag. anat. *L. II. p.* 38. *Sed etiam* VALVERDVS *L. VI. c.* 13. *&* SPIGELIVS *L. VI. c.* 2. *&* SCHNEIDERVS de catarrh. *L. VI. c.* 2. *p.* 47 - 48. *& alii* VESALIANAS *deſcriptiones in univerſum retimuerunt. Contra* FALLOPIVS *vertebralem arteriam per magnum foramen occipitis ſubire, & ſinui minime inſeri p.* 125. *conjungi vero cum ſodali p.* 131. *b. & ramos duos ejus arteriae anteriores eſſe monuit. ib. qui plexum choroideum adeunt; Carotidis internae truncum unicum recte fecit, retis mirabilis ſolam umbram reliquit, unionem cum vertebralibus, ramos ejus duos cerebrales & eorum anteriorem conjunctionem minime ignoravit. Obſ. p.* 134. FALLOPII *verba iconibus, rudibus equidem, expreſſit* VIDVS VIDIVS *T. XXVII. f.* 2. EVSTACHII *opus periiſſe notum eſt. Plexum tamen medium, choroidcis interjectum, & vaſa a plexu choroideo in cornu anterius & poſterius ventriculi tricornis euntia figuris expreſſit.* COLVMBVS, *quem plerique contemnunt, multa ſatis hic recte vidit, arterias vertebrales per magnum oſſis occipitis foramen ire, uniri, dare ramos grandes, qui ſubeant plexum in vicinia glandulae pinealis poſitum, quem mirabilis retis nomine dignum exiſtimat,*

GA-

GALENICVM *vero rete exiguum esse. Verum, ut in multis omnino factum est, rectiora docentem* FALLOPIVM *&* COLVMBVM *nemo fere secutus est, atque* VESALII *autoritas totam pene posteritatem in partes suas traxit;* LAVRENTIVS *tamen* COLVMBVM *sequitur L. IV. c.* 10. *p.* 146. *& aliqua parte* SPIGELIVS, *ut tamen pergat Carotidem in sinum durae membranae ducere L. VI. c.* 2. FALLOPIVM *etiam* BAVHINVS *excerpsit* Theatr. anat. *L. III. p.* 296. *In* CASSERII *figuris multa curatius & nitidius exprimuntur, ut circulus* WILLISII, *arteria cerebelli superior, cerebri posterior, membrana arachnoidea vasa tegens, plexusque medius.* RIOLANVS *nihil addidit, quod alicujus momenti sit.* VESLINGII *icones ex* CASSERIANIS *imitatae sunt.* NATHANAEL HIGHMOR *artificiosam tabulam vasorum capitis dedit, quae ad* VESALIANAM *clanculum ficta est. Ab ea enim arteriae grandis ex carotide natae insertionem in sinum transversum habet, & ramos reliquos Carotidis. Inosculationes arteriarum in sinus ipse de suo addidit. T. XVIII. f.* 1. THOMAS WILLISIVS *ad Carotidum historiam non plurima addidit, neque circulum, qui ipsi tribuitur, melius* CASSERIO *pinxit, rete tamen mirabile suis animalibus adsignavit, a vertebralibus vero, quarum duos tantum ramos habet, spinalem anteriorem primus deduxit pinxitque, in eo nimius, quod & nimis artificiosum rete arteriosum in corporibus vertebrarum delineet, & singulis nervis sodales duas arterias tribuat. Caeterum in universum vasa medullae spinalis primus descripsit. Ex* WILLISIO *vasa sua*

ſumſit BLASIVS. VIEVSSENIVS *minus quidem bene arterias deſcripſit, quam reliquas partes cerebri, minutos tamen ramos, qui ſingulos fere nervos comitantur, utique expreſſit. Plexum ventriculi tertii vix adtigit, in medulla ſpinali tamen hominibus eſt uſus.* AMATVS BOVRDON *ita brevis, ut vix poſſit uſui eſſe* deſcript. anat. *p.* 370. H. RIDLEYVS *recte arterias cerebelli ſuperiores & cerebri poſteriores in origine ſua pinxit, & vertebralium curvitatem, circulumque* WILLISII, *plexum etiam incumbentem opticis thalamis, anguſtum quidem nimis, tamen delineavit.* VERHEYENIVS *eundem plexum atque arteriolarum truncos expreſſit, qui eum adeunt, pleraque vero a* WILLISIO *ſumſit.* F. RVYSCHIVS *baſeos cerebri egregiam, ad cerebrum arte ſua ſiccatum, iconem dedit.* I. E. WREDE *Carotidis internae deſcriptionem minime malam reliquit, ophthalmicam arteriam a ramis minoribus orbitam adeuntibus diſtinxit, plexus Choroidei duas origines ſeparavit.* I. B WINSLOW *minus plene in his vaſis verſatus eſt. Arteriae Baſilari, quae in quatuor ramos principes finditur, non plures quam duos tribuit, arterias cerebelli inferiores non definivit, neque ſurculos ad plexum Choroideum euntes. Carotidi externae arteriam oculi adſcripſit, eam enim & reliqui ſurculi, & inprimis ramus foraminis orbitarii prodit. Hujus viri deſcriptionibus recentiores Galli vix quidquam addiderunt.* IOHANNES BONHOMME *icones non valde divites rebus novis, tamen proprias dedit, & quatuor ramos vertebralis arteriae retinuit. Sermo ipſe* WINSLOWVM *exprimit* Cephalotomie *p.* 287. *ſeqq.* ILL. MECKELIVS *arterias receptaculi deſcripſit. Nos varia minutius ſumus perſecuti, & nomina rebus inpoſuimus, quorum ſumma neceſſitas eſt, cum iis deſtituti ſcriptores vix intelligantur. Maluimus etiam novas vaſorum ſpinalium tabulas dare, quae ſimplices eſſent, atque in ſitu omnia exprimerent. Neque omittendum cenſui, anno* 1753. *vix ingreſſo me hanc hiſtoriam deſcripſiſſe, licet ob diſceſſum meum in patriam ſerius ſub prelum miſſa ſit. Bernae die* 25. *Ian.* 1754.

Hac parte operis noſtri hiſtoria carotidis in primis internae continebitur, poſtquam externam tertio faſciculo deſcriptam dedimus. Adjicimus tantum de ſpinalibus arteriis, quantum ad arterias medullae dorſalis pertinet, et intercoſtalium & lumbalium vaſorum anatomen ultimo demum iconum faſciculo adjiciemus.

Internam Carotidem, *cerebralem* ſoleo vocare, quod omnino, ſi minute rem ipſam ſcrutari placet, interna dici nequeat, quae potius, ut ſaepe monuimus, poſterior atque exterior ſit. *Ic. art. pharyng.* p. 2. *Comm. Boerh.* T. II. p. 341. Major autem ſit, an minor, is demum definiverit, qui multa cadavera diſſecuit, atque obſervationes numeroſas collegit. Nempe, quoties thyreoidea ſuperior arteria continuo cum externa carotide & trunco provenit, toties etiam arteria carotis interna, quam externa, aut major eſt, aut fere aequalis. Ii caſus cum Cl. HVBERO conſentiunt *Epiſt. de orig. nerv. intercoſt.* p. 6. Quoties vero, ſed id frequens eſt, arteria thyreoidea ſuperior prima de trunco ſecedit, atque aliquo demum abinde intervallo, truncus in cerebralem & externam finditur, toties utique cerebralis eo trunco major eſt, quem externum vocant, & qui in hac fabrica thyreoideam non producit. Quando denique arteriae carotidis communis truncus ita dividitur, ut cerebralis ab externa ſecedat, haecque pluſculis ab ea diviſione lineis demum ſuperiorem thyreoideam educat, toties haec carotis externa etiam cerebralem mole ſuperat, cum thyreoideam nunc ſola generet. Vide *Ic. pharyng.* p. 2. n. 4. & conſentientem I. MARIAM LANCISIVM apud MORGAGNVM *Adverſ.* V. T. 2. f. 1. S vero quaeras, quae arteria vera continuatio trunci carotici ſit, & in quam ſanguis irruat rectius, qui ex corde prodiit, nullum utique dubium eſſe poteſt, quin ea praerogativa externae carotidi debeatur, a qua ſemper, ad latera interna & cerebralis, ut ramus a trunco, ſecedere mihi viſa eſt, ut nullum exemplum contrarium animo meo occurrat. Conf. I. B. WINSLOW *Expoſ. Anatom.* III. n. 50. 71. SYLVA *de la ſaignée* T. I. f. 2. Quae adeo phyſiologi de praeſtantia ſanguinis cerebralis prae ſanguine carotidis externae reliquerunt, eorum quidem omnium nihil mihi firmum, aut omnino probabile videtur.

Adſcendit autem Carotis per rectum majorem capitis muſculum multa celluloſitate & huic muſculo innexa, & anterius cum vicinis nervis, maxime octavo & magno ganglio nervi intercoſtalis. Hanc *Vaginam* Cl. I. ERNESTVS HEBENSTREIT dixit in *progr. de vaginis vaſorum*, & Cl. HVBERVS l. c. p. 23.

Prius vero quam adtingat canalem ſuum, ſaepe, neque tamen ſemper, inflectitur. Neque enim in aliis adultis, non paucis numero, corporibus, neque in eo, quod coram eſt, huiusmodi flexionem vidi, uti monui in *ic. art. phar.* p. 2. Neque exſtat in clarorum virorum nonnullis iconibus, uti EVSTACHII, CASSERII, VESALII, VERHEYENII. Nullam etiam flexionem icon habet, quam dedi in Faſc. III. tab. I. Utique tamen non infrequenter reperitur, in junioribus inprimis corporibus, flexio non modica carotidis cerebralis, fere eo modo, ut extrorſum eat, hinc contra ſe ipſam antrorſum deſcendat, atque iterum ad canalem ſuum paulum retrorſum adſcendat, utroque flexu conjuncto celluloſae telae ope, & ſibi parallelo. Alias primo ſurſum introrſum, hinc antrorſum deorſum, porro antrorſum & ſurſum, denique retrorſum & ſurſum ivit. Alias antrorſum transverſim, tunc ſurſum iterum & retrorſum: alias antrorſum hinc ſurſum, atque denuo antrorſum inceſſit. Alias fere ſpirae ad modum ſurſum, hinc introrſum, inde deorſum, porro extrorſum & ſurſum, migravit. Alias extrorſum, introrſum, iterumque extrorſum, adſcendit, ut omnino non conſtans hic fabrica ſit. Valde ſubitam & vehementem flexionem expreſſit COWPERVS apud IACOBVM DRAKE T. XX. n. 13. acutius quam in magno opere app. ad BIDL. T. III. Haec flexio, ut fere in corpore humano ſolent, pendet a celluloſitate, quae arteriam contrahit & frenat, atque deleta ea celluloſitate ſolvitur etiam gyrus & arteria recta fit. Contra injecto ſebo, ut vehementer turgeat arteria, flexio una augetur, atque auctior fit. Videtur ergo manifeſto ideo nata eſſe, ut longior arteria ſanguinis majori vi ſubeuntis majorem portionem recipere poſſit. Ad inpetum etiam ſanguinis minuendum factam eſſe COWPERI opinio eſt ad BIDLOVM T. VI. f. 6. idemque eo loco addidit Carotides dilatari, quod neſcio an facile ſit oſtenſu *Phil. Tranſ.* n. 280. Habet etiam hunc flexum WINSLOWVS l. c. n. 71. & I. M. LANCISIVS *Advers. anat.* V. T. 2. f. 1. brevem valde, & Cl. NICOLAVS le CAT ic. ad p. 299. *Tr. des ſens* inſigniter planum, & Cl. HVBERVS l. c. p. 8. valde vero ſpiralem Ill. MECKELIVS in tabula nervi quinti paris. Valde etiam flexam carotidem pinxit Cl. C. H. VELSE in obſ. 8. ad diſp. *de ingreſſu inteſtinorum.*

Ramos carotidem ſub cranio nullos edere, & ſemel occipitalem inde natam eſſe, alias monui *ic. pharyng.* p. 2. ſemel etiam pharyngeam ad lineae diſtantiam ſuper diviſionem trunci natam vidi.

Et nunc canalem petrosi ossis arteria carotis subit, quem canalem dura membrana, continuata cum periosteo exterioris partis capitis, undique oblinit, ut inter eam duram membranam & carotidem tantillum spatii cellulositate pleni sit, a quo radix utraque nervi intercostalis, profunda alia, altera conspicua, tum vena nonnunquam incedit, quae sanguinem a receptaculo ad latus sellae equinae ad venas externas capitis ducere potest. Vaginam istam auctores passim dixerunt COWPERVS ad BIDLOVM T. 6. f. 6. Cl. NICOLAVS le CAT l. c. VIEVSSENIVS p. 31. WILLISIVS p. 54. HEBENSTREITIVS aliique. Cum eam Carotis utique deponat, factum esse videtur, ut arterias cerebri membranam muscularem exsuere plerique scripserint. Intercedere autem inanitatem aliquam, neque foramen carotidis ab arteria repleri, ut Cl. A. FRIDERICVS WALTHERVS scripsit *de scarif. occip.* X. non credo admitti posse. Vacuum enim spatium, quod natura fecisset, non potuerat non arteria ipsa in non resistens inane dilatata occupasse.

In eo nunc canale altera perpetua obtusa flexio carotidis est, quam ipsa ossei canalis necessitas facit. Prima nempe pars ejus canalis recta sursum it, ut tamen una leniter antrorsum inclinet. Altera antrorsum inprimis, & ex anteriori termino paulum tamen sursum meat. Tertia pars adhuc in osse petroso ad obtusum cum priori angulum sursum it & antrorsum. Has flexiones non bene aut WILLISIVS aut BIDLOVS expressit T. 6. f. 6, rectius Ill. MECKELIVS, & nos etiam in *art. maxill. internae* icone. Neque enim hic multum natura ludit, ut in ossea parte.

In angulum petrosi ossis, quem prima pars canalis cum secunda intercipit, irruit sanguis, qui a corde ad caput fertur, atque in violentioribus febribus adeo vehementer inpellitur, ut manifesto caput succutiat. Unde non obscure utilitas ejus flexionis intelligitur. Eo enim inpetu, si ad cerebrum sanguis inpelleretur, quo in osseum parietem illiditur, non possent non varia inde mala sequi, in tanta mollitie cerebri, vasorumque encephali. Nunc per totum caput pars hujus motus distribuitur, & quasi absorbetur.

In ipso canale arteriolam nonnunquam dedit ad promontorium & tympanum, dictam etiam VALSALVAE T. VII. f. 1. quae cum ramulo meningeae fissuram subeuntis aquaeductus, in ipso promontorio anastomosin habet. Canalis autem ipse ejusmodi est, ut pars inferior cum sulco in latere sellae equinae inscripto continuetur, pars superior prima aperiatur, atque porro absque osse sit, solaque dura membrana tegatur, dum inferior in osse nititur. Neque absque exemplo est, laminam osseam ex latere canalis exteriori efflоruisse, atque pontis modo partem aliquam aperti meatus texisse. Talem fabricam Cl. olim Vir I. T. CRELLIVS in E. N. C. Vol. IX. obs. 56. descripsit. Margo etiam receptaculi, quem dura membrana super sextum nervum perficit, frequenter variae molis squama ossea augetur & confirmatur, quae in ea sede durae membranae enascitur, & qualem coram video, uncia non breviorem. Haec sunt *ossicula sesamoidea*, non commodissime dicta RIOLANO, quae in carotidis arteriae per cranium transitu ideo scripsit poni, ut ea arteria aperta maneat *Enchir. Pathol. p. 253.* Haec etiam sunt *ossicula parva in carotide* CORTESII *Miscell.* Dec. I. c. 7. qui idem in hac etiam sede carotidum cellulas nobis non notas habet. Nos aliquoties vidimus.

Deinde ubi jam in cranio carotis est, hinc semicanali osseo sensim explanato excepta, inde durae membranae lamina interiori, multo circumdatur sanguine, qui ad usque angulum adscendentis tertiae partis canalis ossei cum transversa secunda continuatur, aut certe a me visus est continuari. Id receptaculum *ad latus sellae equinae* VIEVSSENIANVM *est*, cujus eam partem tangemus, quae ad carotidem pertinet. Sanguinem autem eo receptaculo vere contineri in cellulosis laminis fibrisque irretitum, & res ipsa declarat & cera pro sanguine post repletas venas in id receptaculum effusa. Recte ergo sinubus accensuit primus, ni fallor, RAYMVNDVS VIEVSSENS, neque bene RIDLEYVS negavit sanguinem recipere. c. V. Conf. *Comm.* BOERH. T. II. p. 361. Eum denique sanguinem propria vena avehit, olim nobis dicta *Comm.* BOERH. p. 343. sodalis arteriae carotidis.

In ejus receptaculi anteriori fine iterum insignis arteriae carotidis flexio est. Quae enim oblique sursum & antrorsum ibat, ea quando venit ad processum clinoideum posticum, erigitur & recta adscendit, inde vero transversim antrorsum tendit, cum aliqua nonnunquam quasi serpentina undulatione, sursum & deorsum facta, ad usque processum clinoideum anteriorem, inde tecta eo processu, recta demum sursum it, tunc vero retrorsum sursumque reflectitur atque ita perforat durae membranae laminam interiorem, & nunc in ea cavitate est, quae dura membrana cerebri undique continetur. Perforat autem utique, ut undique dura membrana parietibus carotidis adhaereat. Alias paulo minus flectitur, ut directio, quae antrorsum est, potius sursum vertatur, & una modice antrorsum. Satis accurate hanc flexionem Cl. WEPFERVS exprimit *de apoplex.* p. 38. aliter & minus fere commode COWPERVS apud DRAKIVM T. XX. n. 14. Nimis plana est icon WILLISII p. 66. f. 1. Aliter pinxit Cl. GAVTIER *Tr. de la tête* T. III. f. 2. paulum nimis introrsum primo, caeterum satis recte. Conf. *Tab.* nostram *baseos cranii.* d. addendo eam partem, quae adhuc dura membrana tegitur. Conf. etiam Cl. WINSLOW n. 73.

Etiam

Etiam ibi latiorem carotidem esse, IDEM, quem modo laudavi, WEPFERVS jam monuit.

Rete mirabile eo loco nasci veteres reliquerunt & inprimis GALENVS, quod contineat in orbe glandulam, & retro longissime pertingat, toti cerebri basi substratum, compositum ex plurimis accumulatis retibus, non separabilibus, ex arteria inprimis carotide natum apud ORIBASIVM p. 20. tum *de utilit. part.* L. IX. c. IV. & de HIPP. & PLAT. *decret.* L. VII. c. 3. A GALENO descriptio ad totam scholam transiit, recepta, ut solebat, ab omnibus medicis. Primus edoctus a natura IACOBVS BERENGARIVS CARPENSIS fassus est, se sibi in eo rete non satisfacere, neque certum aliquid invenire. Carotidem vero omnino non dividi, ut in se ipsam redeat, ad MVNDINVM p. CCCCLIX. in osse basilari autem omnino rete mirabile nullum reperiri p. CCCCXXXI. 6. & in *Isag. anat.* p. 57. NICOLAVS MASSA rete ita confirmavit, ut inane viderit, in basi cranii *Introduct.* p. 89. b. 90. quem virum vehementer suspicor, nervum quinti paris in receptaculo vidisse, cum rete *fibrarum simile* faciat. Aliud autem rete, diversum a mirabili, ex ramis Carotidis arteriae & jugularis venae idem componit, quod non valde intelligo p. 89. b. VESALIVS in bove rete mirabile adgnovit L. VII. f. 17. ex homine rejecit ib. C. XII. Contra IACOBVS SYLVIVS, ut solebat, audax adfirmavit, semper reperiri *Isag. anat. L.* III. c. 21. Modestior FALLOPIVS, umbram retis ex minutis Carotidis propaginibus factam unice admisit *Observ. anat.* p. 133. I. PHILIPPVS INGRASSIAS in homine adseruit, a se ipso visum. R. COLVMBVS, fere ut FALLOPIVS, arteriolas quasdam admisit, nihil ultra *de re anat.* p. 184. FALLOPIVM, ut solet, sequitur VIDVS VIDIVS, umbram nempe, dum sub dura matre arteria latet, adparere *L.* III. c. 16. p. 137. Icon vero T. 27. f. 2. omnino est ramusculorum carotidis, qui infundibulum & nervum opticum adeunt. VOLCHERVS COITER in homine minus manifestum esse, in quadrupedibus conspicuum, exque nervis tertii & quinti paris factum scripsit, ut confirmaret meam de MASSA conjecturam *Observ.* p. 123. FALLOPIVM C. BAVHINVS sequitur *Theatr. anat.* p. 296. Contra SPIGELIVS reperiri in homine, etsi minus sit, contra VESALIVM adfirmavit. L. X. p. 317. I. RIOLANVS, ut erat perpetuus GALENI defensor, utique scripsit reperiri, quid esset, non scripsit, cum tamen *in os puncta s. fossulas* habere scribat *anthrop.* p. 261. Vascula carotidis ad duram membranam euntia videtur intelligere. GVERNERVS ROLFINCKIVS duplex omnino rete fecit, unum ad basin calvariae, Galenicum, alterum ad basin cerebri *Diss. Anat.* p. 1217. Inde I. I. WEPFERVS scholarum figmentum masculе refutavit *de apoplex.* p. 34. 388. *de cicuta aquatica* p. 115. tum SCHNEIDERVS *de catarrhis* L. II. c. 18. & GLASERVS *de cerebro* p. 14. DOMINICVS de MARCHETTIS fere FALLOPIVM sequitur p. 125. & obscurius se rete vidisse DIEMERBROECKIVS reliquit p. 363, 364. natum ex utraque carotide, earumque commistis ramis, brutis animalibus, ut videtur, usus. THOMAS WILLISIVS ex vitulo depictum dedit T. ad p. 56. f. 3. inque animalibus, ut se habeat, exposuit: ex arteriis nempe multis, venis paucis, & fibris nervosis fieri, ut tamen arteriae iterum coeant, inque herbivoris animalibus majus esse monuit p. 31. in homine & equo nullum reperiri, recte fassus est. Et nos etiam in animalibus ruminantibus singularem utique arteriarum plexum vidimus. A carnivoris abesse PARISINI auctores sunt, in tigride & leone, tum in castore & elephanto ex herbivoris. RAIMVNDVS VIEVSSENS, ut antiquum nomen retineret, explicavit de arteriolis ad nervos opticos, receptacula, pituitariam glandulam, plexus nervi quinti paris osque spongiosum adeuntibus, in homine exiguis *Neurograph.* p. 44. praestitisset autem nomen brutis animantibus reliquisse, quibus convenit, homini demsisse, cui minime respondet. H. RIDLEY retinet rete mirabile in ea sede, qua sinum circularem respicit, inter glandulam pituitariam & carotidem *of the brain* p. 64. & similes procul dubio, quales VIEVSSENIVS, arteriolas intelligit. Sed etiam RVYSCHIVS vascula aliqua (*Epist. Problem.* T. XIII. ad T. T.) pro rete habet, ad nervum opticum & infundibulum euntia, atque alias iterum arteriolas COWPERVS pro rete mirabili admittit apud DRAKE ad E. E. quae, si recte picta sunt, ea esse videntur, quae ab arteria basilari ad pontem exeunt, in descriptione vero ad Tab. 89. BIDLOI sunt ramuli carotidis, juxta sellam equinam orti. Quid velit Cl. LITTRE, quando rete mirabile ex ramo primo quinti paris sextoque & arteriis componit *Mem. de l' Acad. des sciences.* 1707. p. 128. id non facile intellectu est, arteriolas enim ad infundibulum vidimus, nervos ejus glandulae arduum fuerit ostendisse. Et, ut taediosо labore denique defungar, praestat omnino hoc nomine abstinuisse, cui erroneam ideam veteres adfinxerunt. Physiologicas etiam utilitates omnino omisisse oportet, quas veteres valde singulares, huic plexui adscripserunt. RVYSCHIANA vero vascula, quae pro rete esse CLARVS Vir suspicatus est, non alia mihi innotuerunt unquam, nisi ea sumas esse, quae nunc dicam. Ad infundibulum nempe ex carotide interna, exque facie interna transversi stadii hujus arteriae, in ipso receptaculo arteriola venit, & ad glandulam pituitariam. Ea vel communi trunculo cum arteria anteriori receptaculi oritur, vel posterius demum aliquanto nascitur. Dat etiam durae membranae, & ramulum cum sexto pare venientem. Ejusmodi vascula glandulam pituitariam adeuntia habet R. VIEVSSENS T. XVII. f. I. p. 44. & WILLISIVS p. 30.

Deinde *arteriae receptaculi*, quod ad latus ſellae equinae eſt, plerumque duae reperiuntur. Earum *poſterior*, ſaepe minor, ad partem receptaculi poſteriorem, & proceſſus cognominis clinoideos, nervique ſexti regionem, & ad proceſſum occipitis cuneiformem abit, ubi luculentam depinxit Cl. GAVTIER, longe lateque ad vertebrarum uſque caveam, per duram membranam diviſam *de la tète* T. III. f. 2. qua ratione altera admitti poteſt internae carotidis, cum vertebrali unio. Eadem arteriola inprimis etiam quinto nervo ramulos mittit, & denique ſub glandulam pituitariam ramum in perioſteum ſellae turcicae, inque foveas oſſis ibi conſpicuas edit. Ejusmodi ramulos retrorſum euntes in ſubſtantiam ſpongioſam oſſis dixit VIEVSSENIVS p. 44. Ramum etiam antrorſum & ad quartum nervum, proceſſumque clinoideum anteriorem eadem dare viſa eſt. Contra ramum glandulae pituitariae alias anterior arteria receptaculi generat. Haec eſt *arteria receptaculi poſterior* Ill. MECKELII l. c. n. 35. etſi rami paulo aliter deſcribuntur, quam a nobis, uti fere in his minutiis ſolet natura ludere.

Anterior vero *receptaculi arteria* ſuper radicem nervi intercoſtalis ex carotide nata, cauſa fuit, ut dudum ſum ſuſpicatus (diſſ. de *vera orig. nervi intercoſtalis)* fingendi rami, qui ab ophthalmico quinti paris ramo ad intercoſtalem nervum efficiendum deſcendat. Ea nervum tertium, quartum, quintum, ejus tres ramos, vicinamque duram membranam adit. Eſt *anterior* MECKELII n. 35. *ramuli ad quintum nervum* VIEVSSENII p. 44. Nunc coram ita video dividi. Ramus *primus* cum ſexto pare antrorſum it, verſus orbitam, huic nervo & ophthalmico ramo quinti paris & angulo durae membranae orbitae proximo inpenſus. *Alter* exterior ſurculus ſecundum quinti ramum & cum eo duram membranam retro orbitam adiit, ad duos fere pollices late ſparſus. *Tertius* tertium quinti ramum ſubiit, atque duram matrem ſupertenſam cranio retro Carotidis ingreſſam. Eſt etiam, ubi unicum pro duabus arteriis receptaculi trunculum vidi, qualis pictus eſt in *ic. baſ. cran.* Caeterum eaedem arteriae ſunt, quas ad duram membranam a carotide ire ſcripſit I. ERNESTVS WREEDE. T. VIII.

Alias non modicus ramus ab ophthalmica ad receptaculum redit, nervumque quintum & duram membranam adit, qualem etiam Cl. MECKELIVS dixit l. c. p. 24. Tum ramuli aliqui meningeae arteriae ab ophthalmica natae, per duram membranam euntis, ad ingreſſum carotidum cum arteriis receptaculi innectuntur. Vide GAVTIER *anat. de la tète* T. 3. f. 2. A meningea etiam media maxillaris internae propagine, ad duram membranam partis poſterioris receptaculi truncumque quinti nervi ramus it, non exiguus, qualem etiam Cl. MECKELIVS eodem loco habet, ut ramulos maxillaris internae omittamus, qui nervorum ſodales in receptaculum veniunt, cumque ejus arteriolis communicant.

Deinde in angulo, quo arteria carotis interna ab oſſe multiformi recedit, edit eadem in canalem ſphenoideum, arteriam, quae ſodalis exterior & inferior nervi optici eſt, & *ophthalmica* vocatur, de qua porro ſuo loco dicemus. Duos pro una ramos aliqui recentiorum ad orbitam ducunt, ad oculum unum, alterum ad adipem oculi, ut I. ERNESTVS WREEDE T. VIII. WINSLOW n. 74. BARBAVT p. 392. & alii; & olim DOMINICVS de MARCHETTIS ramum cum ſecundo, ut ipſe vocat, pare, quod nobis tertium eſt, peculiari foramine ad oculum deduxit. *Anat.* p. 107. Ita neque in homine unquam duas carotides communicaſſe vidi transverſo ramo, qualem ex equo WILLISIVS p. 56. f. 2. p. 37. ex homine GAVTIER expreſſit T. 3. f. 2. c c atque Cl. ESCHENBACHIVS p. 818.

Quando vero carotis duram membranam perforavit, ſolet in ea ſede, prius quam findatur, carotis arteria ramulos numeroſos & confertos edere. Inter eos datis nervis opticis & infundibulo, major etiam aliquis glandulae pituitariae unum alterumque ramum dat, diverſos ab iis, quos in receptaculum dedit. Ab hoc etiam indiviſo hactenus trunco carotidis ſaepe ad plexus Choroidei finem inferiorem & anteriorem ſurculus ivit non minimus, qui trans crura cerebri dum incedit, ſodalis orientis nervi optici huic minimas propagines varias mittit, dictas etiam Cl. TARINO *anthrop.* T. II. p. 34. Quinque enim in uno latere ramos plexus Choroidei ſaepe reperio, hunc, qui a carotide venit, alium a circulo WILLISII natum, & tres ab arteria vertebrali, ejusque ramo profundo cerebri miſſos. Eſt tamen, ubi hae ultimae ſolae adſunt & nihil a carotide accedit, eſt ubi numerus truncorum a vertebrali natorum minor eſt.

Inde vel eodem loco, quo prior ramus, vel paulo poſt, naſcitur *arteria communicans*, ſive ea, quae *circulum* WILLISII facit, quae modo major eſt, ut in icone VESLINGII c. XIV. T. 3. f. 3. & WILLISII T. 1. & VERHEYENII T. 17. f. 4. ſi cum ramo anteriori & poſteriori comparaveris & BIDLOI T. 9. f. 1. quae omnino nimia eſt & COWPERI app. ad BIDL. T. III. & BOVRDONI T. 8. f. 1. Alias minor reperitur, ut apud VIEVSSENIVM T. 4. b. b. RIDLEYVM, RVYSCHIVM, I. RONHOMME & I. B. MORGAGNVM *Adverſ. anat.* VI. p. 6. Perpetua tamen eſt, etſi ludere diametris certum eſt, & magnam modo, alias exiguam reperiri, inque utroque etiam ejusdem cerebri latere diverſo diametro eſſe. Eam arteriam cum vertebralibus communicantem primus, ni fallor, CASSERIVS icone expreſſit L. X. T. 9. f. 2. & Tab. X. quem imitatus eſt paulo poſt VESLINGIVS. WILLISIVS nomen inpoſuit. VERHEYENIVS figuram

ex

ex ſitu diſtractam dedit. RIDLEYI f. I. icon caeterum ſatis apta eſt, niſi quod circulum habet minimum. DRAKIANA obſcura eſt, RVYSCHII figura inter optimas locum meretur *Epiſt. anat.* T. XIII. & harum arteriarum flexiones exprimit. CHESELDENIVS non bene ipſos ramos anteriores arteriae baſilaris carotidis truncis inſertos pinxit III. T. XVI. In icone IOHANNIS BONHOMME nimis breves rami ſunt. Situ moti ſunt & nimis propinqui in Tab. VIII. f. 1. GAVTIERII. Neque bona eſt icon CLAVDII NICOLAI le CAT, qui & brevem ramum fecit, & prius ex arteria carotide natum, quam flecteretur. WINSLOWVS communicantem a poſteriori potius trunco carotidis jam diviſae derivat, quod minime infrequens eſt. Nos mediocritatem quandam ſecuti ſumus, alias recta, alias ſerpentina, etſi curva, recta parando fit.

Retrorſum autem & introrſum fertur, atque latera mammillarium utrinque eminentiarum praetergreditur, atque ad tres fere lineas a diviſione ramis cerebralibus arteriae vertebralis inſeritur. Liberrimum commeatum ſanguini praeſtat, ut a carotide in vertebralem retrorſum ire, aut a vertebrali in carotidem vehi queat, uti hic illicve minor reſiſtentia fuerit, duaeque hae adeo arteriae fere pro uno trunco haberi poſſint.

Ab ea communicante arteria rami veniunt numeroſi, dum ſecundum corpora mammillaria retrorſum it. Aliqui adeunt eminentias mammillares, alii nervum opticum, alii inter nervum eum & crus medullae oblongatae anterius ad id crus ſe demergunt, alii, aliquot omnino, id crus adeunt, quales cum ſimilibus ramis arteriae poſterioris cerebri profundae uniuntur. Alius, niſi a carotidis trunco jam ortus eſt, uti diximus, cum nervo optico ad plexum Choroideum venire ſolet, datis ad eum nervum & ad ſedem unionis utriusque dextri & ſiniſtri nervi ramo. Hujusmodi ramum habet T. WHARTON *Adenogr.* p. 159. & I. ERNESTVS WREDEN T. 14. &c. Vidi grandem hanc arteriam, & unicam, & tres uncias longam fuiſſe. Denique ramus aliquis ad thalamum nervi optici profunde per ipſam cerebri medullam adſcendit, atque per eam medullam excurrit ad ſedem usque, quae eſt ſub ſtriato corpore.

Data communicante, truncus carotidis nonnunquam iterum ramum prius dat, quam findatur, nempe arteriam choroidei plexus, inſignem nonnunquam & majorem, quam eae, quae ex vertebrali prodeunt, vel una praeter eam prius dictam, vel ſolam, cum iſta deſideretur. Ea cum nervi optici origine trans medullarem cerebri pedunculum advenit, dans utrique. Hunc ramum videtur deſcripſiſſe MICHAEL LYSER in *cultro anat.* p. 109.

Tunc dividitur Carotis interna, atque in anteriorem & poſteriorem truncum ſecedit ſatis perpetuo, ut varietatem non viderim, in angulo diviſionis lobi poſterioris & anterioris cerebri, niſi quod ea diviſio vel trivium fecerit, quando eodem loco, quo anterior truncus a poſteriori ſecedit, etiam communicans arteria, naſcitur, vel quadrivium, quando ibidem praeterea arteria plexus choroidei provenit. Habent eam diviſionem plerique ſcriptores, ab ipſo retro VIDO VIDIO. Tres vero ramos eſſe carotidi anteriorem medium & poſteriorem, ut Cl. WINSLOWVS nonnunquam vidit T. IV. *anat. de la Tete.* n. 167. & PETITVS apud PALFYN. *anat. Chir.* II. p. 364. ego quidem non invenio, etſi reperiri non nego.

Anterior carotidis internae ramus ſive *arteria corporis calloſi* ſemper poſteriori minor eſt, perpetua tamen. Primam ejus memoriam apud FALLOPIVM reperio, cui eſt *ramus interior Obſſ. anat.* p. 133. b. VIDVS VIDIVS non bonam quidem, ejusmodi tamen iconem dedit, ut adgnoſcas T. 27. f. 2. *α. β.* Meliores figuras ſculpi curavit IVLIVS CASSERIVS, variasque regiones hujus trunci delineavit, originem T. X. T. 9. f. 2. H. H. & T. X. & decurſum ſecundum corpus calloſum in T. III. IOHANNIS VESLINGII utraque icon ex CASSERIO eſt C. 14. T. I. f. 2. & T. 3. f. 3. Inde has arterias uberius deſcriptas dedit I. IACOBVS WEPFER cum nomine *rami anterioris, de loco affecto in apopl.* p. 106. ſeqq. THOMAS WHARTON *ramos anteriores carotidis dixit, qui ſub falce reflectuntur ad poſteriorem partem cerebri Adenograph.* p. 159. ramosque addidit ad plexum choroideum euntes. THOMAS WILLISIVS origines habet & anaſtomoſin T. I. & *anteriores* dixit leviterque deſcripſit: rectius, ut ſolet, VIEVSSENIVS p. 32. BIDLOI icon non bona eſt. T. 9. f. 1. neque valde utilis VERHEYENII T. 17. f. 4. COWPERI aut DRAKII delineatio praeter anaſtomoſes non optime naturam imitatur, cum nullam ſitus rationem ſervet. In CHESELDENII figura arteria noſtra T. XVI. *Anat. of human body.* ed. III. reflexa, cum multis ramis pingitur. Eſt *værderer Aſt* I. E. WREDE T. VIII. & I. AD. KVLMUS p. 80. *la branche anterieure* I. BENIGNI WINSLOW & eorum, qui hunc auctorem ſecuti ſunt T. III. n. 76. ſqq. T. IV. *de la tète* n. 161. In ſuo ſitu una cum corpore calloſo pinxit Cl. GAVTIER *Anat. de la tète* T. IV. & inferiorem partem expreſſit Cl. HEVERMANN *Phyſiol.* P. II. T. 8.

Ab origine ſua recta fere introrſum & paulum una antrorſum incedit T. I. W W. Edit multos ſurculos lobo anteriori cerebri, antrorſum extrorſum euntes T. I. inoſculatos etiam ramis aliorum truncorum carotidis, trans cerebri anteriorem marginem. Tales WEPFERVS p. 109. & WILLISIVS p. 8. deſcripſit, & alibi addidit ad criſtam galli quaſi ferri, inde vero interſtitium cerebri adire pag. 5. Hi ſunt *laterales duo*, ut creditur, VIEVSSENII. Hic eſt

le premier WINSLOW III. n. 77. IV. n. 165. Habet BONHOMME T. IX. L. L. & in T. XI. absque numero. Duos fecit GAVTIER *anat. de la tete* T. IV. 17. 18. Unum RVYSCH in *epiſt.* T. XIII.

Alios dat ad ſuperiorem partem nervorum opticorum jam diviſorum, capillares ſurculos atque alium inſignem ad nervum olfactorium adque vicinum cerebri lobum anteriorem, cujus ſurculos expreſſit RVYSCHIVS l. c.

Inde communicat cum ſodali alterni lateris ramo inſigni, lato brevique T. l. Eam conjunctionem FALLOPIVS dixit p. 133. b. VIDVS VIDIVS utcunque expreſſit l. c. neque multo melius CASSERIVS L. X. F. X. C. WEPFERO ea unio dicta eſt p. 109. & a WILLISIO picta T. I. R. a VIEVSSENIO vero T. V. p. 32. & a VERHEYENIO T. 17. f. 4. CHESELDENIO T. XVI. ad 4. WINSLOW. III. 76. IV. 167. Longiorem nobiſcum fecit Cl. BONHOMME. XI. nimis vero brevem, & qualem antiqui T. XI. ad N. Aliquando hanc anaſtomoſin duplicem eſſe vidi. Duplicem etiam fecit IACOBVS DRAKE T. 20. & Cl. HEVERMANNVS l. c. Ex ea unione ramus adſcendit in ventriculi quarti anteriora, venitque ad fornicis partem cavam adque cerebri medullam, ante commiſſuram anteriorem, eamque ipſam commiſſuram T. l. A. T. III. p. 9. & ad anteriorem partem ſepti lucidi.

Inde pergit truncus ſurſum ad ſuperiorem anteriorem finem corporis calloſi T. II. edit, dum eo ſe confert, ramos in lobum anteriorem cerebri, tam in faciem inferiorem, quae orbitae incumbit, quam in eam, quae alterum hemiſphaerium reſpicit.

Eorum aliquis etiam nervum olfactorium adit, eumque comitatur, niſi prius, uti diximus ea arteriola nata eſt T. l. ad Ξ VIEVSSENS p. 32 qui ad nares venire addit. Ego, ut eo non deduxi, ita non negavero eousque ferri. Idem duos comites hujus nervi trunculos expreſſit T. 17. f. 1. e. e. e. e. Breviores etiam facit WINSLOWVS n. 76. ſat magnos GAVTIER T. 8.

Alius ramus ante commiſſuram anteriorem cerebri in ſedem cerebri it, quae ante fornicis crura eſt, & ad ipſa ea crura anterius, & ad commiſſuram cerebri venit. Aliquando oritur prius, & ex ortu arteriarum calloſi corporis, alias ex ipſa, uti dixi, arteria anaſtomotica arteriarum calloſi corporis. Pictus eſt T. II. ad Υ. T. III. p. q. Hae ſunt *exiles propagines, quae anteriores cerebri ventriculos ſub ingreſſae parietes eorum & ſeptum lucidum alluunt, ad unum in plexus choroideos deſinunt.* VIEVSSENII p. 32. quem ego finem non vidi. Duos credo a DRAKIO pingi l. c. Eſt ramus ad ventriculum anteriorem I. E. WREDE T. VIII.

Quando truncus nunc corpus calloſum adtigit, dat maximos ramos cerebri anteriori ſedi, gyrisque modo ſummis, modo gyrorum fundo, in origine enim ſua arteriae cerebri fundo propiores, in progreſſu in ipſa ſuperficie ſolent incedere. Hi rami in univerſum extrorſum eunt, cumque ramis poſterioris rami carotidis internae introrſum tendentibus plurimis locis inoſculantur.

Truncus porro praecipuus (VIEVSSENS p. 32. *le ſecond* WINSLOW III. 77. IV. 168.) circa corpus calloſum retrorſum reflectitur, ita, ut dexter ramus ſiniſtro vicinus & in univerſum parallelus ſit. Convergentes quidem expreſſit CASSERIVS, divergentes potius rectius VIEVSSENIVS T. 3. cum calloſum corpus retrorſum lateſcat. Unum in ſitu longitudine corporis calloſi exhibet Cl. GAVTIER *anat. de la tète* T. IV. 19. & TARINVS *Advers. Anat.* T. II. f. I. utraque. Suſpicio caeterum mihi eſt, a duabus iſtis arteriis corpori calloſo incumbentibus, aque earum pulſatione oriri duos corporis calloſi nervos. Verum opportunitate deſtituor, quae requiritur ad eam ſuſpicionem confirmandam.

Dum corpus calloſum ſequitur, ipſi incumbens, ramos numeroſos inpendit: ii rami in ſuperiorem cerebri ſuperficiem adſcendunt, extrorſum euntes & cum arteriae ramis, quae per foſſam SYLVII adveniunt, paſſim inoſculatur, uti dixi. Vide WEPFERVM p. 109. 110. qui diviſionem in ramum ſublimiorem & profundum adfirmat, nos non unum, ſed plures ſublimes ramos reperimus. Confer iconem TARINI apud GAVTIER l. c.

Denique anticae hae propagines Carotidis cis finem poſticum calloſi corporis, in vicinum utrinque cerebrum uno pluribusve truncis adſcendunt, & in id ipſum conſumuntur, in lobo poſteriori, factis anaſtomoſibus cum ramis arteriarum vertebralium eosdem lobos adeuntibus. Tales ramos ad lobum poſteriorem euntes pro uno trunco *tertii* nomine deſcribit WINSLOW III. n. 78. IV. n. 168.

Ultimi rami aliquando in falcem iverunt, inque principium tentorii, etiam WEPFERO obſervante p. 110. & VIEVSSENIO p. 32. WINSLOW. l. c. Caeterum penitus non ſolent totum corpus calloſum perambulare, partisque maxime poſterioris rami a vertebralibus aque plexu, qui pinealem glandulam tegit, advenire ſolent, & uniri iis, quos nunc a Carotide derivavimus. Aliter & ultra corpus calloſum provectas habet VIEVSSENIVS T. 3. neque diffiteor, ejusmodi reperiri.

Vidi aliquoties anteriorem carotidis ramum dextrum in cerebrum ejusque lobum anteriorem iviſſe, cum interim ſiniſter ſolus duas corporis calloſi arterias generaret, quae ſolito more ejus longitudinem retrorſum relegerunt. Inſertos vero ramos ſinui quarto nunquam vidi, dictos WEPFERO p. 40. neque eos, quos idem ad cerebellum protendi vidit, & his quidem fidem non denego, priores autem

tem alibi refutavi. Certiſſimus enim vidi, cum arteriis felicius repletis, dura membrana tota rigeret ramis cranio inmiſſis, & cum eorum ramorum infinita vis de ſede ſinus falciformis exiret, ne guttam quidem ſebi in ſinum ipſum penetraſſe. Haec ideo monui, quia liquorem tenuiorem in ſinum eum ab arteriis exhalare, nuper repetierit VIR ILL. I. G. GVNZIVS. *de cerebro.* p. IX.

Ramus *poſterior internae carotidis* poteſt pro trunco haberi, cum anteriori perpetuo major ſit. Eum primus dixit FALLOPIVS, cui *ramus* eſt *exterior* p. 134. tum VIDO VIDIO T. 27. f. 2. δ. Tantum ejus habet CASSERIVS, quantum a fiſſura SYLVII liberum eſt L. X. T. IX. in ipſa vero fiſſura eum numeroſis ramis pingit T. X. B. *Poſteriorem* rectius WEPFERVS dixit l. c. p. III. Satis bene expreſſit eum eodem nomine WILLISIVS T. I. R & repetiit, pauciores cum ramis, quam veteres, VIEVSSENIVS p. 32. Nimis exiguam & minorem, quam arteria communicans, pinxit BIDLOVS T. IX. f. I. RIDLEYVS contra T. I. perinde ut VIEVSSENIVS grandem & omnino tanquam truncum carotidis, tum COWPERVS T. III. *append.* & apud DRAKE T. XX. CHESELDENIVS numeroſos ramos, ſed incerti finis & truncum juſtae molis fecit l. c. n. 3. Eſt *der hindere* I. E. WREEDEN ſatis bene, & I. ADAMI KVLMVS p. 80. *La branche poſterieure* WINSLOW III. n. 78. IV n. 169. breviter. *Externus* eſt IOSEPHI LIEVTAVD 405. Non incommode expreſſit I. BONHOMME T. IX. paulum dimotis lobis cerebri. Nihil addit Cl. TARIN *anthrop.* T. II. p. 35. In ſulco etiam delineavit Cl. HEVERMANN T. VIII.

Ceterum is truncus fere recta extrorſum it, & dat multos ſurculos minutos parti cerebri, quae anteriorem & poſteriorem lobum conjungit. Eorum ramorum aliquis nervi optici comes, non longe ab ortu ſuae arteriae natus, imam partem choroidei plexus adire ſolet, quae in cranium propullulat T. I. utrinque, ſola pia membrana tecta, inque eo plexu adſcendere, atque cum reliquis ejusdem plexus ramis, quos vertebralis arteria genuit, inoſculari. Ipſum ſurculum habet FALLOPIVS l. c. & VIDVS l. c. E. & ROLFINKIVS l. c. p. 1220. & WEPFERVS p. III. qui equidem plura noſtris addit, ramos nempe ad ſinum quartum, ad glandulam pinealem, & crura fornicis p. III. euntes, quos equidem nos a vertebralis propagine potius naſci vidimus. Eosdem pro unicis arteriis plexus choroidei deſcribit WILLISIVS p. 20. Habet etiam I. E. WREDE. Pinxi originem ad Δ. T. I.

Alii rami piam matrem, quae cerebri crura baſinque obducit, minimi & elegantiſſimi numeroſi abeunt, qui digni viſi ſunt WEPFERO *retis mirabilis* nomine p. III. 112.

Subit inde truncus *foſſam* illam SYLVII, ſive ſulcum cerebri profundiorem, tum ſuperficiali ramo, tum profundo trunco, qui retrorſum adſcendit. Eum anfractum deſcripſit FRANC. SYLVIVS de le BOE, dixitque ad oculorum radices incipere, & ſecundum tempora ultra radices medullae retrorſum pergere. *Diſſ. anat.* n. IV. & apud BARTHOLINVM *anat. ranar.* p. 470. Lobum autem cerebri poſteriorem ſeparari ab anteriori, hujus ope arteriae VIEVSSENIVS auctor eſt p. 33.

Ramos edit porro innumerabiles ad lobum anteriorem & poſteriorem cerebri euntes per ſuos ſulcos, quorum qui ſuperiorem ſuperficiem conſcendunt, retrorſum eunt, occurruntque ramis, qui a ſodalibus calloſi corporis naſcuntur, poſteriores vero cum arteriis a vertebrali natis irretiuntur. Ab iis ramis illi plerique prodeunt, qui medullam perforantes trunculis ſuis intima cerebri petunt, punctaque cruenta abrupti formant dicta EVSTACHIO *de multitudine* p. 141. *novae editionis.* Piae matris autem ſurculos inde naſci, atque innumeras inde quaſi radiculas in corticem cerebri demergi, notum eſt, neque ad hanc anatomen pertinet.

Adparet ex iis, quae enumeravimus, carotidem internam dare ramos nervis nonnullis, durae membranae, glandulae pituitariae, oculo, indeque palpebris, naſo, frontique, tum ventriculis cerebri tribus, cruribus cerebri, plexui choroideo imo, & parti cerebri anteriori proſpicere, inprimis in ſuperficie, deinde in intimis, ſed ibi minoribus ſurculis, & in parte unice anteriori.

Vertebralis arteriae, ſub cranio hiſtoriam alias dictam, nunc omittimus. Unice ramos adjiciemus, quos ſolet ad duram matrem edere. Exiguum equidem cum ipſo proceſſus transverſi atlantis ſulco, nervoque primo ſurculum ad duram pariter medullae ſpinalis matrem remittit. Alium ſuper atlantem, eum inter & occiput, poſteriorem edit, qui duram matrem cerebelli adit, per eam retro magnum foramen longe lateque diviſus, tum ad falcem, quae lobos ejus viſceris dividit. Vide initium *Tab. Thyr. inf.* II. aliquos vero ramos apud VIEVSSENIVM T. I. K. K.

Sed in ipſo denique aditu ad cerebrum non raro, aut prius ad primam vel ſecundam vertebram, quod mihi frequentius viſum eſt, *arteriam poſteriorem durae membranae* emittit, quae longe lateque per cerebelli ſedem in cranio regnat, tum ſuper crucem occipitis, ſinusque transverſos, tum verſus proceſſus clinoideos. Hunc ramum plerique ſcriptores tamquam conſtantem deſcribunt, ut VIEVSSENIVS p. 33. T. 18. f. 3. c. c. qui equidem videtur ab ipſo in cranium introitu deducere, POVPARTVS apud le CLERC p. III. & IOSEPHVS CHARRIERE *anat. de la tête* p. 129. Cl. SYLVA naſci ſcribit, prius quam foramen occipitis truncus ſubeat *de la ſaignée* p. 343. IAC. B. WINSLOW III. n. 103. ortum non expreſſit.

expreſſit. Sub prima vertebra natum hunc ramum egregie pinxit GAVTIER T. III. f. 2. Hic eſt etiam procul dubio *ramus carotidis, quem per foramen ſupremae vertebrae duram matri mittit*, ROLFINKIO dictus p. 1216. per errorem addictus carotidi. Surculi ejus irretiuntur cum ramis receptaculi, cum arteriis comitibus venae jugularis, & cum occipitalium ſurculis maſtoideis GAVTIER l. c.

Inde uterque truncus vertebralis perpetuo, per magnum foramen occipitis, ita cranium ſubit, anterius ſubjectus medullae oblongatae, ut ad eandem ſedem flectatur utraque, atque adeo altera introrſum, extrorſum altera convexa ſit. Recte RIDLEYVS T. I. ad h. VESALIVS multis errandi auctor fuit cum per foramen vertebralis venae occipiti inſculptum hanc arteriam intra cranium duxerit, *fabric. corp. hum.* p. 466. & in *Examine obſerv. Fallop.* p. 95, neque FALLOPIO quidem monenti crediderit *Obſ. anat.* p. 132. Correxit etiam VESALIVM COLVMBVS p. 182. & tamen hunc errorem WILLISIVS retinuit p. 57. aliique, nunc res nimis nota eſt, quam quae fuſe narrari debeat.

Pollice vero prius, quam conveniat uterque truncus, retrogrado angulo naſci ſolet *arteria cerebelli profunda*, non valde diſtincte a ſcriptoribus propoſita. Multos ramos ad cerebellum vocat WEPFERVS l. c. p. 113. & *partem ſuperficiei cerebelli adire, partem plexum choroideum proprium efficere* ſcribit WILLISIVS p. 57. Rectius VIEVSSENIVS unam utrinque propaginem ſuperiorem ſpinalibus poſticis dixit p. 33. RVYSCHIVS a vertebralibus nondum ſeparatis deduxit. *Epiſt.* T. XIII. Breviter tetigit WINSLOWVS n. 95. Cl. BONHOMME utrinque ex truncis vertebralium ſeparatis naſcentes pinxit T. IX. prope B. & fere ſimiliter, alterum tamen altiorem HEVERMANN T. VIII. h. h. Eſt *un rameau conſiderable* LIEVTAVD p. 405. Non autem perpetuo eodem modo provenit haec cerebelli arteria, nam nonnunquam in uno latere a ſeparata adhuc vertebrali, in altero ab iisdem truncis coalitis naſcitur T. I. d. h. Alias a ſeparata quidem hactenus vertebrali prodit, ut tamen duo trunculi ſint, qui continuo confluunt. Vidi dextram arteriam parvam fuiſſe, ſiniſtram inſignem, ut ea ſola utrunque comitem vermis ramum ederet. Alias omnino unica fuit lateris ſiniſtri, ut non alius dexter impar truncus adeſſet in eo cadavere.

Abſcondit ſe inter fibras acceſſorii nervi & octavi, quibus ſolet irretiri T. I. dat ramos ad interiorem ſuperficiem cerebelli, qualis eſt *d* T. I. Porro inter cerebellum & medullam oblongatam ſe pergit abdere T. I. dato prius ſurculo ad medullam oblongatam & corpora olivaria, qui cum aliquo ramo inoſculatur, eorum, qui pontem adeunt ex cervicali trunco nati. Dat ramulos pari nono & octavo & laterali parti medullae oblongatae, quales etiam ex trunco vertebrali alias naſcuntur. Dat *ſpinalem arteriam poſticam T. med. ſpin. poſt.* h. GAVTIER T. VII. f. 2. & apud BONHOMME T. XI. ad 7. quando haec ejus origo eſt, minimam, circumflexam circa naſcentem medullam oblongatam, ſodalique ſuae unitam, arcu, qui ventriculo quarto ſubtenditur. Verum de ea arteria ſeorſim agemus.

Dat alium ramum, quando nunc ad poſteriora oblongatae medullae perrexit, cujus ſurculus ſurſum cum plexu Choroideo quarti ventriculi adſcendit, & cum ſodali ſuo alterius lateris inoſculatur, & cum ſequente ramulo. Idem proceſſum a cerebello ad medullam ſpinalem euntem adit, & expreſſus eſt Tab. III. o. o. apud VIEVSSENS uno T. IX. & X.

Alius magnus ramus cerebellum exterius, quam vermis adit, alii minores medullam oblongatam. Truncus ipſe ſe ad latus naſcentis vermis demergit, & denuo ramum ventriculo quarto prioribus inoſculatum, quos diximus, alium transverſum, immiſſum ſodali lateris alterius. Pergit ſe demergere inter vermem & cerebellum, datque ramos duos, exteriorem & interiorem, qui cum verme circumvoluti jam VESALIO T. III. *l. l.* obſervante L. VII. f. IX. B. tum VIEVSSENIO ſuperioribus truncis occurrunt. Conf. VIEVSSENS p. 33.

Arteria *ſpinalis poſterior* nobis ita naſci, uti modo dixi, viſa eſt, alias vero peculiaris arteriae vertebralis ramus eſt, qualem etiam fecit VIEVSSENIVS, ita tamen, ut duabus ex radicibus ajat naſci p. 33. T. IV. K. K. tum BONHOMME T. XI. 7. & LIEVTAVD, qui ex variis trunculis conſtruit p. 405. Unicam fecit WILLISIVS in icone, ceterum non mala T. XII. Duas, & fere quales nos dicemus, WINSLOWVS habet III. n. 176. 177. Omnium autem commodiſſime originem expreſſit GAVTIER. T. VII. f. 2.

Deſcendit flexuoſa in finem calami ſcriptorii, inque medullam ſpinalem datis ramulis in plexum choroideum quarti ventriculi, & arcu cum compare ſub eo ventriculo facto. Cum aliis etiam cerebelli inferioribus ramis inoſculatur. In ipſa medulla ſpinali arteriae poſteriores in univerſum minores ſunt, & binae ſibi parallelae, cum anterior potius ſolitaria & absque pare ſit Conf. T. *med. ſpin. poſt. tot.* Frequentes autem ab una ad alteram ſerpentinae anaſtomoſes intercedunt. *T. med. ſpin. poſt.* ubique. Tales in dorſo pinxit VIEVSSENS T. 18. f. 3. Aliquando & duae ſunt arteriae ſpinales poſticae, & reti medio conjunguntur: neque tamen nunquam unicus truncus eſt, qualem WILLISIVS depinxit l. c. & VIEVSSENS in collo T. XVIII. f. 3. Deſcendunt autem in eo ſpatio, quod inter fibras nerveas utrinque nudum eſt *T. med. ſpin. poſt.* Inoſculantur cum numeroſis ramis exterioribus nervorum comitibus, ut ſuo loco dicetur, eaedemque

que in ſulcum medullae ramos piam matrem ſequentes numeroſos dimittunt. Aliis etiam ramulis, circa medullae ſpinalis craſſitiem conflexis, irretiuntur cum ſimilibus ramulis ſpinalium anticarum. Eas vero conjunctiones, tegit nervorum ibi prodeuntium ſeries. Numeroſiſſimis etiam ſurculis in fiſſuram poſteriorem medullae ſpinalis cum pia matre penetrant, & adeunt eam partem intimam medullae, qua cohaeret indiviſa, & paulo obſcuriori colore eſt. De cortice enim interiori medullae ſpinalis non ſatis mihi conſtat, quem repetito deſcripſit RVYSCHIVS, vir autem in anatome valde curioſus *Iohannes Franciſcus* PETIT renuit admittere *Epiſt. anat.* p. 15.

Finis ejus arteriae caeterum eſt in ipſa medulla ſpinali, circa alteram lumborum vertebram. Inde rami a vertebralibus aliquot minuti ad eminentias pyramidales & medullam oblongatam eunt, etiam ſpinali poſticae inoſculati. Ibi etiam ſpinalis poſtica, diverſo a cerebellari trunco, nonnunquam provenit & inter fibras nervi acceſſorii inceſſit, atque ſub ventriculo quarto cum ſodali juncta fuit. Inter eos vero ramulos aliqui nervos adeunt, nonum, octavumque & nonnunquam ſeptimum a VIEVSSENIO picti T. XVII. f. 1. Eſt etiam quando minores ſurculi diverſi, ab arteria cerebelli nati, ſubeunt Ventriculum quartum & plexum choroideum adeunt, etiam VIEVSSENIO dicti p. 33. Valde rara vero fabrica eſt, quam Cl. HEVERMANNVS Tab. VIII. expreſſit, neque mihi viſa, ut ramus, neque exiguus, transverſus, arterias duas vertebrales conjungat.

Paulo poſt datas eas *cerebelli arterias profundas* naſcitur ſaepe ad angulum contra truncum auctum retrograda alia, utrinque a vertebrali arteria *ſpinalis anterior*, T. I. nihilo tamen infrequentius nata a communi trunco jam conjunctarum vertebralium. Ea arteria, WILLISII, quantum video, inventum eſt. Originem ex bifurcata vertebrali pingit T. I. oſtenditque prius ſe in hujus arteriae fine erraſſe p. 218. 219. iconem autem ex animale dedit T. XIII. f. 1. BLASIO haec ſola, & ex WILLISIO, innotuit p. 28. VIEVSSENIVS originem, quam WILLISIVS, pinxit T IV, *m. m.* tres autem, alibi nempe duas ex ſeparatis vertebralibus, unam ex coaleſcentibus delineavit T. XIX. f. 4. T. XVIII. f. 3. & p. 34. RIDLEYVS in altero tantum latere pinxit a vertebrali nondum ſeparata natum T. I. i, i. Ex diviſione ducit VERHEYENIVS T. 17. f. 4. RVYSCHIVS ex cruribus vertebralium utrinque derivat *Epiſt.* T. XIII. Duos, quales nos pinximus, ramos unitos deſcribit WINSLOW III. n. 101. & ejusmodi ſunt icones IOHANNIS BONHOMME l. c. T. IX. & XI. Unicam & ex altera vertebrali videtur facere HEVERMANNVS T. VIII.

Ea ergo arteria parallela ſuae ſodali per medullam oblongatam & ſpinalem deſcendit, inter corpora pyramidalia & olivaria, ramosque inpertit utrique, & imo ponti, & fiſſurae medullae oblongatae atque ſpinalis anteriori, in eam una cum pia membrana inmiſſos. Ab ea etiam arteriola ſodalis nervi noni nobis nata eſt T. I. ad *a. a.* quem alias truncus generat. Anulum autem dextra & ſiniſtra ſpinalis antica primum quadratum facit ad ſedem nervi noni T. I. g. alterumque in colli principio T. *Med. ſpin. ant.* Alias duae ſunt in collo, arteriae ejusmodi, alias jam ibi unica, in dorſo vero maxima parte unica ſpinalis anterior in univerſum recta, ad uſque imam dorſi vertebram, inde porro flexuoſa ad imam uſque columnam ſpinalem deſcendit & in vaginam a pia matre factam recepta pro nervo impare habita eſt. T. *med. ſpin. ant.* Eum nervum antiqui fere omnes habent & nuper HEVCHERVS revocavit *Oper.* p. 523. recte vero repudiavit VIEVSSENIVS T. XX. qui idem, cum absque pare mediam propaginem arteriae ſpinalis anticae pingat, videtur de ea arteria nobiscum ſenſiſſe. Ultimus finis eſt in coccygis cum oſſe ſacro confiniis.

Ramulos emittit numeroſos, & ſenſim decreſcit. Eorum ramorum alii in piam matrem medullae ſpinalis conſumuntur, alii in nervorum membranas, alii cum nervis exeunt, & communicant, ut ſuo loco addemus, cum arteriis exterioribus vertebralibus, intercoſtalibus, lumbalibus & ſacris, alii cum poſticis ſpinalibus, alii denique cum pia matre profundam fiſſuram, quae medullam ſpinalem pene bipertit, inque ipſam medullae ſubſtantiam ut vocant, numeroſi deſcendunt. BLASIVS 12. 13. 14. 15. anticam arteriam poſteriori, aliter quam mihi viſum eſt, minorem facit. Eosdem medullae hiatus deſcribit PETITVS *Epiſt. anat.* I. p. 15. ante vero eum MOLINETTVS *diſſ. anat. path.* 201. atque BARTHOLINVS *hiſtor. IX. Cent. III.* Ipſum vaſorum ingreſſum pinxit VIEVSSENIVS T. IX. f. 3. p. 144. idemque anterius tantum piam matrem ait ſubire, hactenus nobiscum ſentiens, quod anterior fiſſura nobis potius profundior viſa ſit, ut arteria in ea ſede major eſt. Caeterum cum ſpinalis anterior retrograda ex vertebrali prodeat, ſanguinem inprimis ob anguſtas communicantes WILLISIANAS refluum recipere ſuſpicatur RIDLEYVS p. 37. in qua quidem hypotheſi non videtur ad magnos illos ramos cerebralem poſticum & cerebellarem ſatis reſpexiſſe, qui ex vertebrali naſcuntur.

Paulo ante eandem conjunctionem, quam dixi, dant porro trunci vertebrales ramos in angulum cavum inter pontem & inter corpora pyramidalia. Conveniunt autem in fine medullae oblongatae anteriori, in fovea, quae inter eam orientem medullam & VAROLII pontem eſt. T. I. vel paulo etiam anterius, ut apud RVYSCHIVM *Epiſt.* T. XIII. Neque unquam vidi in cervice conveniſſe, quae WILLISII eſt opinio p. 218.

Arteriam conjunctam ex vertebralibus *cervicalem* VIEVSSENIVS p. 34. saepe vocat, alii *basilarem*, nos *truncum vertebralium communem*. Pergit ea antrorsum in sulco levi, inscripto pontis faciei inferiori, paulum inflexa, inter piam membranam & arachnoideam, quae ibi evidentissima est, depicta a CASSERIO L. X. T. IX. Major est vertebralibus singulis, uti recte pinxerunt Cl. le CAT, VIEVSSENIVS, RIDLEYVS T. I. Ceterum hunc concursum vertebralium FALLOPIVS primus, ni fallor, habet *obs.* p. 132. unde in iconem VIDVS VIDIVS traduxit T. XXVII. f. 2. tum COLVMBVS *de re anatom.* p. 182. nisi is Fallopio prior est.

Dat arteriam in foramen, quod pontem inter & medullam oblongatam profunde in medullam penetrat, & in fissuram medullae oblongatae mediam, inosculatam ramis prioribus, a spinalibus anticis in eamdem sedem datis. Dat nonnunquam hoc demum loco *arteriam inferiorem cerebelli*, a qua spinalis postica nascitur T. I. *lat. sin.* h. Conf. WEPFER p. 113. Dat arterias varias minores in corpora pyramidalia & olivaria, qualis est apud HEVERMANN in T. VIII. Dat *ramum cerebelli inferiorem alium*, qui serpentino ductu per pontem ad cerebellum it, & partim superficiem ejus inferiorem sequitur, partim profunde ejus medullarem pedunculum subit T. I. k. Tales ramos habet Cl. HEVERMANN T. VIII. & RVYSCHIVS utrinque l. c. Ab eo cerebelli rami surculum in durum nervum & alium majorem in mollem nervum ire, ita constans est. T. I. m. ut tamen ab alio aliquo ramo pontem adeunte similis ramus nascatur. Hanc *auditivam interiorem* s. comitem nervi mollis WILLISIVS, a rete vertebrali deduxit, VIEVSSENIVS vero a vertebralibus nondum conjunctis T. XVII. f. 1. a trunco communi demum WINSLOWVS III. p. 102.

Sed varios alios, nullo certo ordine, utrinque ex eo sulco truncus vertebralium emittit. In exemplo alius transversus in pontem abiit, deinde alii similes minores, tres & ultra utrinque exierunt, paulum retrogradi T. I. i. i. i. Conf. RIDLEY T. I. r. r. & numerosos valde apud CHESELDEN T. XVI. Solent & ipsi in sulcis quibusdam decurrere, quos intermediae lineae eminentis medullae decurrunt. Eorum aliqui nervo quinto comites surculos emittunt T. I. quos VIEVSSENIVS resectos pinxit T. XVII. f. 1. p. p. Alii foveam subeunt, quae pontem inter & cerebelli pedunculos est.

Finditur autem truncus communis vertebralium in arteriori fine pontis Varolii, & fere in quatuor ramos T. I. V. V. b. b. aut certe in quatuor ramorum fasciculos abit, cum non rarum sit, pro aliquo eorum quatuor truncorum ramo, duos & etiam tres ramos adesse. Vetustiores anatomici duos truncos expresserunt, ut FALLOPIVS & CASSERIVS L. X. T. IX. f. 2. T. X. ubi praeterea nimis exigui & communicantibus arteriis minores picti sunt, & WILLISIVS T. I. w w. Solas etiam cerebrales, easque nimis exiguas, pinxit VIEVSSENIVS T. IV. Duobus non plures unice ramos VERHEYENIVS T. XVII. f. 4. & duos etiam COWPERVS *append.* T. III. & WINSLOWVS, ita timide, ut *nonnunquam in duos* dividi scribat, quae ex descriptione cerebrales esse videntur. IV. n. 175. III. n. 100. Neque alia est descriptio IOSEPHI LIEVTAVD p. 409. Cl. HEVERMANNVS anteriores ramos valde exiguos expressit, posteriores non penitus omisit T. VIII. & fere eodem modo indicavit Cl. NICOLAVS le CAT. Omnino nullos cervicalis arteriae ramos fecit CHESELDENIVS T. XVI. qui totum eum truncum vertebralium in communicantes WILLISII continuat. Soli quantum nunc video, quatuor ramos expresserunt CASSERIVS T. X. L. X. RIDLEYVS T. I. RVYSCHIVS l. c. & BONHOMME Tab. IX. nam undecima tabula obscura est.

Posterior ergo horum, quos dixi, ramorum idemque minor est *arteria superior cerebelli*, quae hujus visceris parti superiori, tum natibus & testibus surculos mittit. Non rarum est pro uno ejusmodi ramo duos tresve sibi parallelos similesque fuisse, ut tunc quidem, quos nos ramos dicemus, ii diversi trunci sint. Non multa horum truncorum memoria est, neque habuerunt antiqui, aut ipse WILLISIVS, WEPFERVS equidem de ramo scripsit, qui proxime bifurcationem arteriae vertebralis natus ad cerebellum exit. l. c. p. 114. VIEVSSENIVS ramos ad cerebellum euntes trunco posteriori cerebri adtribuit p. 35. H. RIDLEY breviter ad plexum choroideum deduxit.

Emittit prius, quam circa crura cerebri reflectitur, ramos superficiem cerebelli inferiorem & anteriorem pingentes F. I. BONHOMME ad P. Dat ramum unum pluresve ponti, reflectitur inde circa pedunculos cerebri super nervum quintum, sursum, versus sedem natum testiumque. In exemplo tres praecipui ejus trunci rami fuerunt, tum in aliis plusculis.

Anterior, brevior, sequitur crus cerebelli, & in ejus substantiam profunde abit. Vidi longius ivisse ad cerebellum vermemque, in ejus partem anteriorem, alteroque ramo plexum inpositum thalamis adiisse. Alias hic ramus aut nullus, aut vix memorabilis, fuit.

Medius, mole caeteris superior, venit ad cerebellum, & longe lateque per ejus superficiem regnat, & in vermis parte maxime piae matri vicina circumflexus T. II. S. S. T. III. g. g. g. anastomosibus occurrit ramis arteriae cerebelli inferioris, cum eodem verme adveni-

entibus T. II. prope C. & apud VESALIVM L. VII. f. 18. 8. Habet etiam VIEVSSENS hos ramos superiores cerebelli T. V. & T. II. H H. & GAVTIER T. VI. f. 3. Sulcos etiam vermem inter & cerebellum, & circa arbusculos vitae positos, profunde idem subit. Alius grandiusculus

ramus

ramus venit ad thalamos nervorum opticorum, nates & teſtes, & nonnunquam ad glandulam pinealem. Ejusdem ſurculi alii ad cerebellum iterum, ejusque ſuperficiem veniunt T. III. m aut d. Aliquid ſimile habet GAVTIER T. VI. p. 3. ad 25. Alius poſterior ramus *l.* crura cerebelli in ventriculum quartum ejusque proceſſum reſtiformem ad teſtes nervique quarti originem & valvulam magnam it. Idem cum ramis cerebralis profundae in plexu thalamis inpoſito inoſculatur ad *n*; in quarto vero ventriculo occurrit ramis cerebellaris arteriae inferioris, quam diximus. Hunc ramum expreſſi T. III. ad l. k. & in altero latere duos pro uno trunculos i. k. In Tabula II. ſignantur & T. V.

Tertius ramus modo minor eſt, modo major, ſemper hactenus diverſus a priori, quod *profundior* ſit, nempe remotior a cerebelli ſuperficie, magisque inter cerebellum cerebrumque lateat. Eſt, ubi proprium truncum habet, nempe ſeorſim ex communi trunco vertebralium proveniat. Perinde vero, ut prior, circa pedunculum cerebelli conflexus, dum inter cerebellum & thalamos latet T. III. a. a. dat & pedunculis & thalamis, aliquot ramulos; Eorum aliquis T. III. α. & in altero latere d. exterior, ad ultimos fines eminentium natium & teſtium incedens, cum prioris ſurculis *n.* cumque cerebrali profunda unitur *z.* Alias paulo major, ipſam glandulam pinealem adtingit, inoſculatus cum ſurculis trunci cerebelli medii. Alius *interior* easdem nates teſtesque & ipſam glandulam pinealem ramulis adit T. III. *b. b.* & *i.* plexumque inpoſitum thalamis opticis, alio proceſſus a cerebello ad teſtes euntes, cujus ſurculi in ventriculum quartum etiam deſcendunt, aliique adeunt valvulam magnam, atque ſedem, unde nervus quartus oritur. Eum vero ramum alias prior trunculus ſive *medius* edit, ut in icone T. III. *m.* idem nempe, qui adit ſuperficiem cerebelli ſuperiorem. Hujus tertii rami propago eſt, quae non minima crus cerebelli ſequitur, & cum eo profunde in ſubſtantiam hujus viſceris medulloſam, & ad corpus rhomboideum pervenit. Alias, cum haec ipſa arteria propriustruncus a cervicalium communi ſtipite natus eſſet, ad proceſſus a cerebello ad nates, & ad partes exteriores natium venit.

Ludunt iſta, id tamen conſtans habent, ut cerebellaris arteria ſuperior aliis ramis ejus viſceris ſuperficiem, aliis profunde ventriculum quartum, nates, teſtes, conarium, plexum thalamis inpoſitum, & crura medullae cerebellaria adeat, ſitque *ſuperior profunda cerebelli* vicinique iſthmi WILLISIANI arteria.

Multo notior eſt, & aliquando major arteria, quae ex communi vertebralium trunco, anterius utrinque ſecedit, & quam poſſis pro dextro & ſiniſtro caudice vertebralium habere. Ea nobis arteria *poſterior* aut *profunda cerebri* audit. Hae ſunt *duae propagines* vertebralis arteriae, *quae plexum choroideum efficiunt* FALLOPII p. 132. quas ut ſolet, in T. 27. expreſſit VIDVS VIDIVS f. 2. D.D. Deſcripſit pro re nova REALDVS COLVMBVS p. 183. quando rete mirabile a vertebralibus inprimis vaſis ſtatuit. CASSERIVS ſatis recte delineavit L. X. T. 10. g. g. ſolas vero absque cerebelli arteriis T. 9. f. 2. Vertebralis ad plexum choroideum conſtituendum ventriculos ſubire non ignoravit ROLFINCKIVS l. c. p. 1222. ſimplicem & nimis exiguam hanc arteriam pinxit WILLISIVS T. I. cui eſt *ramus inſignis ad glandulas pone cerebellum ſitas & plexum choroideum* p. 7. 8. Eſt *ramus ad anfractus poſteriores* WEPFERI *de apoplex.* p. 114. Hi ſunt *ſuperiores & majores* VIEVSSENII p. 34. 35. T. IV. qui plenius reliquis deſcripſit. Pinxit RIDLEYVS T. I. ad *e* anterius, tum VERHEYENIVS T. XVII. f. 4. Habet I. E. ERNESTVS WREEDE ramosque ad plexum choroideum, & lobum cerebri poſteriorem. Solos etiam ramos ad cerebri lobum poſteriorem recenſet WINSLOWVS III. n. 100. Expreſſit truncos *le* CAT l. c.

Hanc inter & cerebellarem arteriam medius nervus tertius conprehenditur RVYSCH Ep. T. XIII. Deinde, uti nata eſt, dat continuo ramum unum utrinque, qui ventriculi tertii imum fundum ſubit, & thalami nervi optici interiora & inferiora. Originem expreſſi ad vv T. I. Eadem pingitur a WILLISIO T. I. w. w. Sunt *duae utrinque propagines ad ſpatium infundibuli & proceſſui annulari intermedium albicantes proceſſus & thalamos* VIEVSSENII p. 34. T. IV. f. f. Habet etiam BIDLOO T. IX. f. 1.

Dat ea arteriola ramulos infundibulo, nervo optico, in quo cum carotidum propaginibus conjungitur, tum eminentiis mammillaribus, cruribus fornicis. Adſcendit ante commiſſuram cerebri poſteriorem, & longe medullam thalami optici perambulat, antrorſum eundo, fere cum alba origine commiſſurae, quam diximus, hisque etiam thalamis ramos ſuperficiei propiores edit, pervenitque ad gemini centri ſemicircularis originem. Aliquos etiam ſurculos retrorſum mittit ad ſedem Sylviani aquaeductus, & pontem illum huic ſuperſtructum, qui poſterius in nates teſtesque quaſi ſculpitur.

Deinde truncus arteriae poſterioris cerebri generat communicantes WILLISII jam pridem dictas Φ. Φ. T. I. niſi eae prius ex trunco indiviſae carotidis natae ſunt. Circumflectitur circa pedunculos cerebri uno pluribusve ramis, inter cerebellum, thalamum nervi optici, & lobum cerebri poſteriorem. Edit ſurculos cruribus cerebri medullaribus, dat ramum primum, unum, alterum, tres denique ſerpentinos ramos T. II. L. L. & T. I. T. plexui choroideo adſcendentes, inoſculatos ſequentibus. Sive is ramus unus ſit, ſive pluſculi iter eſt per plexum choroideum, cum numeroſis

roſis ad plexum thalamosque opticos ſurculis, adque eos thalamos & corpora ſtriata & velum inpoſitum thalamis glandulaeque pineali pervenit. Alii ab eodem ramo orti ſurculi cerebrum adeunt, & thalamos opticos, & taeniam his inpoſitam, pedesque hippocampi. Ejus ſurculus eſt, qui per ventriculi ſuperius cornu poſterius longe excurrit. Ejusmodi ſurculum EVSTACHIVS indicavit T. XVII. f. 3. In ipſis plexubus Choroideis cum ramis a Carotide huc miſſis inoſculantur. Hos ramos ad proceſſum choroideum euntes EVSTACHIVS pingit ib. f. 3. 4. & VIEVSSENS p. 35. Duos facit RIDLEYVS p. 58. & duos reſectos pinxit VERHEYEN. T. XVIII. f. 4. D. D.

Pergit interim truncus aliumque ramum emittit, qui dimidia fere uncia prius naſcitur, quam is, de quo proxime ſermo erit. Hic autem perinde cum thalamo optici nervi circumvolvitur, adque nates, teſtes & pinealem glandulam pervenit, adque plexum his particulis inpoſitum, & ad ventriculum tertium, thalamos, qui eum ventriculum efficiunt, & ad fornicem. In eo velo cum proximo ramo communicat, quem dicemus, & cujus iſte nonnunquam propago eſt. Hi ſurculi pinguntur ad X. X. T. II.

Alius nempe ramus cerebralis poſticae eſt T. III. Y. qui majori parte ſuarum propaginum ſulcos corticales cerebri poſteriores adit prope S. T. II. & Z. T. III. VIEVSSENS p. 35. quem ſolum finem toti cerebrali poſticae WINSLOWVS, & alii ſcriptores adſignarunt. Unum tamen etiam ſurculum neque eum contemnendum, ad plexum thalamis inpoſitum mittit, cum prioribus ramulis, & cum arteriae cerebelli propaginibus inoſculatum. Vide elegantem plexum T. II. ramosque iſtos Z. & V. Tres in T. III. pinxi β. a. & b. Ab eo trunculo ad thalamos opticorum nervorum & plexum inpoſitum antrorſum ſurculi excurrunt, prioribus varie irretiti, adque fornicis crura poſteriora baſinque & partem inferiorem calloſi corporis & ad corpora ſtriata v. T. II. lucidumque ſeptum veniunt Idem ramos duos fere pineali glandulae mittit, & natibus teſtibusque & proximis thalamis P. T. III. Ab eodem etiam trunculo ii rami naſcuntur, qui poſtremam partem calloſi corporis adeunt, neglectam a carotide, cerebrique vicina hemiſphaeria. Hi ſunt, aut proxime priores, rami ad glandulam pinealem, nates, teſtes etc. VIEVSSENII p. 35. Hi ſunt etiam duo ramuli VERHEYENIO indicati T. XVIII. f. 4. dd. Exiguos autem ramos eſſe, qui fornicem, corpus calloſum, & interiora cerebri adeunt, recte IDEM VIEVSSENIVS obſervat p. 40.

Incertus equidem eſt horum trunculorum arteriae cerebralis numerus. Vidi enim omnino quatuor fuiſſe, unum ad unciae a natibus diſtantiam ortum, alterum ad plexum choroideum thalamique optici partem interiorem inpenſum, tertium ad eundem plexum & lateralem ſedem natium teſtium & thalamorum, quartum paulo interius quam priores & profundius ad nates teſtesque euntes. Alias alii tres rami fuerunt. Primus adiit thalamum opticum, centrum geminum ſemicirculare, plexum choroideum, quem longe percurrit, & terminatus eſt in eum plexum in dimidio fere nervo optico, ubi plexus dexter & ſiniſter in anteriori parte thalami conveniunt. Altera arteria profunda nates petiit. Tertia trans glandulam pinealem, cui & ad nates ramos miſit, venit in fiſſuram thalami, eumque antrorſum perambulavit, cum vena duplici, ad crura anteriora fornicis uſque, ubi dextra & ſiniſtra communicavit in anteriori parte thalamorum, trunculus autem exiit in ſuperficiem cerebri, & dedit etiam tentoriis (VIEVSSENS p. 35.) In eo cadavere alia arteria a vertebrali circumflexa venit in ventriculum quartum, & ad thalamos opticos, natesque & teſtes. Neque eo minus arteria cerebelli profunde, qualem diximus, adfuit. Ramorum nempe paulum alia ſubinde ratio, res ipſa conſtans eſt, ut cerebri intima ramos ſuos ab hac arteria cerebri profunda conſtanter accipiant.

Qui vero rami a cerebrali profunda in plexum & medium veniunt, utrumque demum orti fuerint, eorum ultimi ſurculi excurrunt ad thalamum nervi optici H. T. II. & T. III. β. & tecti centro gemino ſemicirculari eminent, ad corpus ſtriatum utrunque ib ad finem anteriorem uſque (EVSTACH T. XVII. f. 3. VESAL. L. VII. f. 6. o. o. WILLIS. T. VII. f. 1. VIEVSSENS T. XI. RIDLEY T. V. ad K. TARIN T. I. f. 1. *adverſ.* nobis vero T. II. H. H.) tum ad partem anteriorem cerebri Y. Y. Dextra vero & ſiniſtra vaſa in ipſo plexu communicant, tum utraque cum cerebelli arteriolis V. T. v. T. II. Vide denuo iconem T. II. & EVSTACHIANVM rete T. cit. f. 4. Aliquis vero ramorum, qui reliquis anterior corpus ſtriatum adit, in crura fornicis, hinc in corpus calloſum, ejusque partem cavam adit, ramulis parallelis ſulcos inferiores ejus corporis interlegentibus.

Ipſa vero arteria cerebri poſterior his editis ramis dat inter eos numeroſos ſurculos ad pedem hippocampi, quarum una longe currit, & poſterioribus ſive profundis ramis, quos diximus, ejusdem trunci inoſculatur. Truncus ipſe multis & magnis ramis in lobum poſteriorem cerebri dividitur, atque cum ramis anterioris carotidis a corpore calloſo venientibus, & cum poſteriori trunco carotidis paſſim anaſtomoſes habet. Atque adeo arteria vertebralis ſola adit cerebellum, oblongatam medullam, pontem VAROLII, nates, teſtesque, thalamosque opticos, & corpora ſtriata. Partito vero cum Carotide imperio adit crura nervi optici, plexus choroideos vulgares

gares, & ventriculi tertii partem anteriorem, atque cerebri ſedem poſteriorem, ut omnino nihil videatur de diſcrimine firmiter dici poſſe, quod inter ſanguinem carotidem & vertebralem intercedat, ut *vitalis* alter, *animalis* iſte ſit. Nam cerebro certe arteria vertebralis perinde, ut Carotis proſpicit.

Caeterum plexum, quem hae arteriae adeunt, neceſſe eſt deſcribere, cum non ſatis pro elegantia ſua notus ſit. Ipſa nempe pia membrana ſecedit a lobo cerebri poſteriori, & a crure fornicis, & a verme cerebelli medioque cerebello, & antrorſum fertur, atque ſubit ſuper cornarium, ventriculos laterales. Incumbit teſtibus, natibus, glandulae pineali, thalamis nervorum opticorum. Hoc eſt *rete mirabile* COLVMBI p. 183. 184. 185. unde ramos in cerebri ſubſtantiam ire pro invento ſuo refert. Hic potius, quam choroideus plexus, deſcribitur a CASSERIO L. X. T. V. f. 1. ut tamen intelligas, ex f. 2. CASSERIVM utrumque plexum non ſeparaſſe. Eſt *aliud rete mirabile* RIOLANI *anthropogr.* p. 262. *aliud rete ſimplex* ROLFINCKII p. 1220. Obſcuriores voces ſunt de arteriis reticulatis BARTHOLINI p. 491. quam ut quidquam pronunciem. Haec eſt *a reticular expanſion* RIDLEY p. 88. cum icone nimis anguſta T. V. g. g. in ipſo ſermone vero CL. VIR recte nates, teſtes & glandulam pinealem tegere, & alteram partem plexus choroidei efficere ſcripſit. Nimis etiam exigua figura eſt, neque adtingit plexus choroideos, quam VERHEYENIVS dedit T. XVIII. f. 1. E. Omnino omiſit IOHANNES BONHOMME. Breviter tetigit WINSLOW IV. n. 87. & vocat *partie epanouie du plexus choroide.* Anguſtum etiam & diſſitum a plexu choroideo pinxit TARINVS *adverſ.* T. I. f. 1. Utrinque adhaeret plexui choroideo non ſolum in apice, ut EVSTACHIVS expreſſit T. XVII. f. 4. aut VESALIVS L. VII. f. 6. H. aut RIDLEYVS T. V. ſed in tota ſua longitudine, ut recte CASSERIVS tribus figuris expreſſit T. V. f. 1. 2. T. VI. f. 1. Figura trianguli eſt, cujus baſis poſterior ſit, vertex in fine anteriori ventriculi tertii EVSTACH T. XVII. f. 4. CASSER. l. c. Pone ſe poſitum habet pſalterium, cujus lineae ſulcique videntur arteriarum hujus plexus inſcriptiones eſſe.

Arterias denique, quibus *medulla ſpinalis* irrigatur, ita deſcribemus, ut primo conſtantes ramos dicamus, qui ad omnes vertebras reperiuntur, deinde eos, qui adſunt quidem ad aliquas, ab aliis vero abſunt. Exilis autem harum rerum memoria eſt, & a WILLISIO fere incepit. Nam VESALIVS L. III. p. 486. ejusque ſequaces, & in iis RIOLANVS p. 226. utique ramos ad medullam ſpinalem a vertebralibus & intercoſtalibus ire viderunt, minutioris hiſtoriae curioſi non fuerunt, quae inpedito praeterea loco & minimarum rerum ſit. BLASIVS p. 25. & 26. & in ic. in quibus etiam numerum tabularum WILLISII retinuit, tum VERHEYENIVS T. XI. unice WILLISIVM imitati ſunt. Humanis corporibus uſus eſt VIEVSSENIVS, & elegantes, licet ſitu motas icones dedit, quas tamen ob conſtantiam ramorum vereor, ne poſſemus ſuſpicione aliqua liberare.

Tres ergo ad ſingula nervorum intervalla rami advenire ſolent, trunco unico aut duobus, aut tribus denique, ut tamen tertius in dorſo lumbisque deſideretur. Eorum prior medullam ſpinalem ipſam adit, WILLISIO dictus p. 218. inmiſtus fibris nervi cujusque, & ſaepe receptus intra duram membranam ganglii, ſub ea aliquamdiu latet, alias libere idem accumbit. *Alter* exiguus per ganglii & durae membranae ſuperficiem & adipem injectum medullae dividitur *Tab. art. thyr. inf.* a. b. c. d. e. f. *Tertius* major per involucrum vertebrarum durum, durae matri circumjectum ramoſus conſumitur ibid. i. i. i. non ignoratus WILLISIO. p. 218.

Minor ergo ſurculus, qui duram membranam medullae ſpinali circumjectam adit, valde incertus eſt, eum enim modo thyreoidea inferior generat, ut alibi enumeravi in *faſciculo* II. Idque factum recenſui in primo corpore ſub vertebra ſecunda, tertia, quarta, quinta, ſexta: in altero ſub tertia, quarta & quinta; iterumque ſubquarta & quinta, & in alio ſub ſecunda, quarta & ſexta *Vid. faſcic. II. Tabb. II. Thyreoid.* Reliquas, quas thyreoidea non dedit arteriolas, partim vertebralis tunc generat, partim alii in parte inferiori colli trunculi. Nam ſub quinta, ſexta, ſeptimaque ab alio cervicali profundo trunco, ex ſubclavia nato, & dura membrana medullae ſpinalis & ipſa corpora vertebrarum ramum ſuum acceperunt *Tab. Thyr.* II. 8. Omnibus collectis, videtur ramulus iſte ſuperficialis in collo frequenter ſeorſim naſci, neque a ramo involucri vertebrarum, neque a ſurculo medullam adeunte provenire. In dorſo lumbisque idem fere ſemper a ramo medullae proprio provenit, quod pro perpetuo etiam in collo expreſſit VIEVSSENIVS T. XIX. f. 4.

Deinde *major ramus* eſt, qui vertebrarum involucrum adit, aliis ſurculis, qua corpora earum medullae reſpiciunt, & aliis per eam ſedem, quae ſpinis obvertitur. Varie vero in ramos ita diſtribuitur, ut quisque cum binis proximis, ſuperiori & inferiori, & cum ramo ſibi oppoſito, in involucro arcus & retia faciat. Confer WINSLOW III. 119. Ea retia nimis uniformiter polygonia pinxit WILLISIVS T. XIII. f. 3. p. 219. Ejusmodi vero rami ad corpora vertebrarum ab ipſo atlante deorſum ad coccygem uſque reperiuntur, neque ullum intervallum ejusmodi trunculo deſtituitur. In collo a vertebrali arteria prius naſcuntur, quam ramus durae membranae, ut in *Tab. poſt. med. ſpn.* expreſſi. In dorſo ſupremas, ad quartam uſque verte-

vertebram, ſuperior intercoſtalis ſolet mittere. Vide tres ramos in *T. ead.* & idem in *tab. anteriori med. ſpin.* Eadem ſuperior intercoſtalis nonnunquam ſupremum etiam cervicis ramum generat, alias & eum & octavum, tum primum, alias octavum demum. Infra quartam vel nonnunquam infra ſecundam tertiamve, aut infra quintam demum dorſi vertebram, rami involucrum vertebrarnm adeuntes enaſcuntur ab iis intercoſtalibus, quas aorta emittit, & quorum aliqui duobus intervallis proſpiciunt. In lumbis naſcuntur a lumbalibus, & a ſacris in ſacro oſſe *Tabb. utraq. med. ſpin.*

Tertius, qui medullam ſpinalem ipſam nervi comes adit, dicetur, poſtquam de ordine aliqua addiderimus, quo tres hi trunculi a ſuis caudicibus proveniunt. Nimis enim uniformiter WILLISIVS p. 21. 8. tot trifidos furculos fecit, quot nervi ex medulla prodeunt, & quemlibet uno furculo per vertebrarum corpora dividi, altero bifido medullam ſpinalem amplecti ſcripſit p. 218. pinxit T. XIII. f. 3. c. d. cum neque ſemper ramus medullaris uno trunculo cum eo naſcatur, qui in vertebras dividitur, neque bifidus ubique trunculus medullam amplectatur. VIEVSSENIVS etiam T. XVIII. f. 3. ex ſingulis ramis poſticarum ſpinalium ſingulos trunculos ad vertebrarum involucra deducit s. s. s. ex ſingulis vero anticis ſpinalibus ramum & duram membranam T. 19. f. 4. f. t. nimis conſtanter.

In *collo* ergo aliqua inconſtantia in ortu hujus rami medullaris eſt. Eum tamen in ſuperioribus vertebrarum intervallis frequentius vertebralis arteria, in imis potius thyreoidea aut cervicalis aliqua profunda generat. Ita in corpore, ex quo *icon poſterior* ſumta eſt, ſub ſex prioribus vertebris arteria involucri vertebrarum a vertebrali, ſub ſeptima vero ab intercoſtalis ſupremae propagine nata eſt. Et ita ſe fere habere ſolet, unice ſeptimum etiam ramum vertebralis nonnunquam addit. Medullarem autem ramum frequentius arteriae cervicales generant, ut in *T. poſter. med. ſpin.* in omnibus fere intervallis, primo excepto, alias in paucioribus, fere ſemper in nonnullis. Trunci plerumque ab iis diverſi ſunt, qui involucra vertebrarum adeunt.

In dorſo ramus *dorſalis* intercoſtalis arteriae ſaepe omnes tres arterias medullae ſpinalis, durae matris, & involucri vertebrarum generat, primo eam, quae vertebras adit, inde, linea ultra, alteram ad duram membranam & nervum ipſamque medullam. Alias unus eſt trunculus, a dorſali intercoſtalis propagine natus, qui hic & involucra, & medullam ſpinalem, & duram matrem irrigat. Alias prima naſcitur, quae corpora vertebrarum adit, altera ad medullam ſpinalem; reliquus truncus dorſi muſculis proſpicit. Alias ex trunco intercoſtali nondum diviſo ramus ad corpora vertebrarum venit, ramus vero medullaris a dorſali, jam ſeparato a coſtali. Alias & medullaris ramus, & is, qui corporibus vertebrarum proſpicit, communi trunco ab intercoſtalis caudice nondum diviſo naſcitur. Alias duas vidi medullares in uno intervallo, tertiamque ad corpora vertebrarum, omnes a dorſali natas. Alias medullaris una ſub prima vertebra dorſi ab intercoſtali ſuprema, altera a cervicali profunda venit. In *icone poſteriori* adparet, ſeorſum natam eſſe arteriam corporibus vertebrarum dicatam ſub vertebra ſecunda, tertia, quarta, quinta, octava dorſi. Communi vero trunculo cum medullari ſub ſexta, ſeptima, nona, decima, undecima, duodecima. Natam fuiſſe autem a trunco non diviſo intercoſtalis, ſub ſecunda, tertia, quarta, quinta, a dorſali vero jam ſeparata ſub ſexta, ſeptima, octava, nona, decima, undecima, ab intercoſtali vero ſeparata ſub duodecima vertebra dorſi. In corpore, unde *anterior icon* ſumta eſt, omnes rami a dorſali jam ſeparata provenerunt.

In *lumbis* alias prior naſcitur trunculus, qui corpora vertebrarum irrigat, poſterior, qui duram membranam & medullam ſpinalem. Alias idem trunculus, utrumque, quem dixi, ramum generat. Vide *iconem poſt. med. ſpin.* ſub omnibus vertebris lumborum. Vidi ſub quinta lumborum vertebra duos ramos fuiſſe, unum a ſacra, alterum ab ileo lumbali. Vidi ſecundam arteriam lumbalem generaſſe utrumque ramum primi & ſecundi intervalli lumborum. Vidi quartam lumbalem dediſſe ramum ſub quarta vertebra ſubeuntem, & alterum, qui ſub quinta vertebra ſe penetravit, cum nulla arteria lumbalis quinta adeſſet. Eam tamen arteriam, quae ſub quinta vertebra lumborum ſubit, plerumque ileo lumbalis generat. Vid. *T. ant. med. ſpin.* ſed eam aeque recte ſacram primam dixeris.

Ad ſacri oſſis ſpecum tot trunci eunt, quot hujus oſſis ſunt vertebrae, undecunque demum ſacrae arteriae natae fuerint, de quibus nunc quidem ſilere fas ſit, cum fuſe de iis egerimus in *faſciculo quarto*. Inconſtanter autem medullaris & vertebralis ramus, aut eodem trunculo aut diverſo naſcitur, prius tamen ſemper, qui vertebras adit. Uno trunculo provenerunt in corpore, unde *icon anterior* ſumta eſt, & in eo unde *poſterior*. In lumbis & oſſe ſacro inſigniter majores eſſe ſolent, quae vertebras adeunt. Earum, quae in collo naſcuntur, prima ad os occipitis & proceſſus condyloideos usque venit.

Deinde *coccygea arteria* iſchiadicae propago *Faſcic. IV.* ſolet unum furculum dare ad corpora vertebrarum imi oſſis ſacri, qui etiam ramulum nervi ſodalem generat, altero per dorſum oſſis ſacri diſpergitur. Sacrae vero lateralis ultimae ramus, qui adit corpus ſuae vertebrae, ex hypogaſtrica natus ad perioſteum

anterius

anterius offis ſacri venit, & cum ſacra media inoſculatur *ic. corp. anter.* & f. V. *arter. pelv. t.*

Tertium ramum, qui, ipſam medullam ſpinalem, nervi comes adit, & cum ſpinalibus inoſculatur, paulo minutius nunc conſiderabimus. Ejusmodi *medullares* arteriae aliae *anteriores* ſunt, aliae *poſteriores*, idque diſcrimen ſupereſt, quam longum eſt ligamentum denticulatum, nempe ad pollicem fere ſupra finem medullae ſpinalis, primamque lumborum vertebram. Id ligamentum, ubi finem ſui fecit, porro in lumbis ſingulos nervos una arteria comitatur, aut ſi omnino duae ſunt, non poſſunt tamen in anteriores & poſteriores diſtingui. Anteriores ſolent, ubi duram matrem perforant, ramos anterius durae membranae dare. Poſteriores non rariſſime circa medullam ſpinalem convolutae in anteriores abeunt, & anteriori arteriae ſe inplantant, quod infra tertiam & quartam colli vertebram & in dorſo ſub ſexta coſta factum vidi, alibique, vide *iconem poſteriorem* & arterias ſub quarta, quinta, ſexta & ultima vertebra colli natas.

Verum horum ramorum, qui nervis ramulos dant, piaeque membranae, & cum ſpinalibus longis varie inoſculantur, numerus minor eſt, quam vertebrarum, & multa ſaepe vertebrarum intervalla ejusmodi ramo deſtituuntur tam anteriori quam poſteriori. Quae vero deficiant, nulla, credo, lege conſtitui poteſt, neque res perpetuitatem habet. Varietates naturae, quantum licet, enarrabimus. Id nunquam vidi, quod tamen WILLISIVS p. 218. & T. XIII. f. 1. & VERHEYENIVS T. XIX. & XXVII. & VIEVSSENIVS T. XIX. f. 4. & XIIX. f. 3. RIDLEYVS T. 1. & I.B. WINSLOW III. n. 95. 101. & BONHOMME T. IX. & XI. pro re certa poſuerunt, cuivis nervo comitem arteriam ad medullam ſpinalem ferri. Prudenter alibi WINSLOWVS *frequentes* unice eas anaſtomoſes vocat IV. n. 178.

De *anterioribus*, quas perpetuas expreſſit VIEVSSENS T. XIX. f. 4. in uno cadavere puerili adſcenderunt ad ſpinalem arteriam rami ſub 2. 3. 4. & 5. vertebra colli, in thorace infra 3. 8. & 12. coſtam. Alias prima anterior fuit a vertebrali infra atlantem, ultima ſub ſexta a cervicali profunda nata. In dorſo alias prima anterior quarta fuit ab aortica prima genita, quae duobus intervallis adiit vertebras, & tertium quartumque nervum comitata eſt. Infra quintam iterum, & ſeptimam, & nonam anterior arteria medullaris adfuit, & haec quidem magna.

In alio, ex quo *icon* deſumta eſt, anteriores fuerunt ſub ſecunda vertebra colli, ſub tertia, quarta, hae parvae; ſub quinta & ſexta ſatis magnae, ſub ſeptima parva: ſub quarta dorſi anterior eademque poſterior fuit in icone non expreſſa, tum ſub quinta & ſeptima, quarta & nona magna anterior, trunco ſpinali aequalis advenit.

In alio corpore majuſcula anterior ſub ſecunda vertebra advenit, & alia magna ſub quarta, a vertebrali utraque nata, ſub quinta vero parva, tum ſub ſexta, ab eodem trunco natae; ſub ſeptima colli primaque & ſecunda dorſi anteriores fuerunt ab intercoſtali, quae eſt ex ſubclavia. Sub decima coſta magna anterior, & denuo ſub quinta lumborum ab ilio lumbali nata magna adfuit, inſignique trunco corpora vertebrarum adiit. In intervallo quarti & quinti offis ſacri duae anteriores fuerunt.

In alio cadavere vaſa nervos comitantia priores, quae ſingula etiam dant corpori vertebrarum, ita orta ſunt. Ex vertebrali ſub ſecunda & tertia vertebra colli, haec magna: tum ſub quarta, quinta & ſexta, haec major: ſub ſeptima ab intercoſtali, quae ex ſubclavia naſcitur: ſub quarta dorſi ab intercoſtali antica, & ſub decima.

In alio ſingulae vertebrae colli habuerunt parvas anticas, tum dorſales, ſed majores fuerunt ſub colli vertebra ſexta, ſub quinta dorſi, & in altero latere ſub decima.

In alio corpore anticae arteriae fuerunt ſub ſexta vertebra colli, tertia dorſi (haec quidem & antica & poſtica) tum infra 5. 6. 8. 11. & 12. dorſi. Cum lumbalibus & ſacris perpetuae adfuerunt, ſed ut anteriorem & poſteriorem locum una repleret.

Poſticae ſpinalis medullae arteriae in univerſum anterioribus minores ſunt, ut truncus ipſe minor eſt, quod etiam WILLISIVS vidit p. 218. ſaepe etiam in anteriorem partem ſe circumflectunt, & anterioribus trunculis inmittuntur & earum, uti dixi, inferiores proxime ſuperioribus frequenter inoſculantur. Primam poſteriorem arteriam ſpinali conjunctam, vidi a vertebrali ortam fuiſſe *T. poſter. med. ſpin.* Id rarum eſt. Altera ſub ſexta vertebra colli acceſſit, tertia erat ſub quarta vertebra dorſi ab intercoſtali tertia nata, tum alia infra nonam, alia infra undecimam dorſi, infraque primam ſecundam & tertiam lumborum aliae.

In alio corpore, ex quo icon ſumta eſt, vertebralis dedit ramum infra vertebram tertiam colli, cum quarto adeo nervo, inſignem, qui duobus ramis, cum nervo nempe tertio & quarto, ad medullam ſpinalem per latus adrepſit. Deinde infra ſextam ab intercoſtali ſuperiori ramus advenit, & infra ſeptimam ab eodem trunco, cum anteriori, atque infra primam dorſi. Hujusmodi fabricam pro certa & perpetua conſtituit WILLISIVS p. 218. ut nempe idem trunculus bifidus ante & pone medullam ſpinalem amplectatur. Ab intercoſtali aortica prima ramus infra ſecundam dorſi advenit, priori inoſculatus, tum parvus alius infra quartam, alius major & longe adſcendens infra quintam, infra ſeptimam exiguus, infra octavam magnus, & infra nonam per latera

medullae adſcendens exiguus; infra undecimam inſignis, inoſculatus ſodali octavo. Porro infra duodecimam dorſi parva, magna vero infra primam lumborum, inoſculata cum undecima dorſi, & infra ſecundam lumborum exigua adfuit.

In alio corpore poſterior fuit ſub ſecunda vertebra colli, alia ſub tertia, & ſub quinta alia, & ſub tertia dorſi, & ſub octava, & ſub decima, haec omnium maxima.

In alio cadavere poſteriores fuerunt ſub quarta, ſub quinta, & ſub ſeptima dorſi, tum parva ſub nona, & ſub decima dorſi.

EXPLICATIO TABVLARVM.

TABVLA I.

Baſis cerebri ab anterioribus adſpecta, lobo poſtico paulum reclinato, ut fiſſura SYLVII pateat, & repulſo paulum cerebro, ut ima ſedes ventriculi ſiniſtri conſpiciatur.

A A Lobi poſteriores cerebri. *a*)
B B Lobi anteriores cerebri.
C C Foſſa SYLVII, quae ad usque bivium ventriculi anterioris adſcendit.
D D Cerebellum.
E Medullae ſpinalis principium.
F F Corpora pyramidalia.
G G Corpora olivaria.
H H Pons VAROLII, inſcriptus non transverſis ſolum, ſed varie ſe decuſſantibus ſulcis, quos arteriae videntur efficere, ſulcis interceptae.
⊙ Pars Plexus choroidei.
I I Eminentiae mammillares. *b*)
K K Pars crurum cerebri.
L L Nervi optici prius quam convenerunt.
M Eorum conjunctio.
N N Nervi optici ſeparati.
O Pars piae matris ſubjecta ventriculo tertio.
P Infundibuli ſedes. *c*)
Π Corporis calloſi pars anterior.
Ξ Pars

a) Nihil unquam vidi ſimile diviſioni in lobum medium & poſteriorem.

b) Eas CASSERIVS dudum L. X. T. X. M. (quam iconem BVCRETIVS non intellexit,) exque eo VESLINGIVS pictas dedit c. XIV. T. 3. deinde ante WILLISIVM deſcripſit D. de MARCHETTIS *anat.* p. 124.

c) Id mihi aliquoties, perinde ut CL. LIEVTAVD, ſolidum viſum eſt.

ϗ Pars lobi anterioris cerebri perpendicularis, objecta conpari.
R R Nervi olfactorii. *d*)
S S Nervi tertii paris.
T T Nervi quarti paris.
V V Nervi quinti.
X X Nervi ſexti.
Y Y Nervi duri, mollesque.
Z Z Nervi octavi.
a a Nervi noni.
b b radices anteriores nervi primi cervicis.
c c arteriae *vertebrales*.
d *arteria cerebelli inferior dextra.*
e ramus ad faciem inferiorem cerebelli.
f f arteriae *ſpinales anticae. dd*)
g earum primus arcus.
h *arteria cerebelli inferior ſiniſtra.*
i i rami arteriae baſilaris ad pontem Varolii.
k k rami ejusdem ad cerebellum.
λ ramus auditorii nervi comitis.
μ ramus nervi quinti.
ν ν arteriae *ſuperiores cerebelli.*
π arteria *cervicalis* aut *baſilaris.*
σ σ arteriae *cerebri profundae*, a cervicalibus natae.
τ ramus inde ad plexum choroideum.
υ υ rami ad eminentias mammillares & ventriculi tertii fundum.
φ φ arteriae *communicantes* ſive *circulus Williſii.*
ϕ ϕ trunci *carotidum internarum.*
ω ω Earum *rami anteriores.*
Λ eorum anaſtomoſis, & ramus inde ad ventriculum tertium euns.
Γ Γ rami *poſteriores carotidum.*
Δ ramus inde ad plexum choroideum.

TA-

d) Pia mater interceſſit, ne recte duplex huius nervi origo exprimeretur, brevior a lobo anteriori cerebri prope pedunculi principium, & longior ab intervallo duorum loborum anterioris & poſterioris.

dd) Earum ramulos adpinxi, qui fiſſuram anteriorem medullae oblongatae ſubeunt. In ea fiſſura ſtrias equidem reperio, verum transverſas & nihil unquam ſimile chiaſmi.

TABVLA II.

Remota maxima parte cerebri, tum anterioris tum poſterioris, ad finem uſque ventriculi tricornis poſteriorem, donec nudum & integrum conſpiciatur velum injectum thalamis opticis.

A A A Medulla cerebri.
B pars cerebelli.
C vermis.
D Corpus calloſum
E E Arteriae ejus corporis reſectae.
F pars cerebri anterioris media inter corpora ſtriata, confuſe expreſſa.
G G Corpora ſtriata. *e*)
H H Thalami nervorum opticorum.
I I Geminum centrum ſemicirculare. *f*)
K K Crura fornicis poſteriora in ſe ipſa reflexa.
L L plexus choroidei. *g*)
M glandulae aliquae in dura matre tentorii. h)
N N N Origo *veli ſive plexus choroideis interpoſiti* a pia matre lobi poſterioris cerebri.
O Finis ejus veli anterior, in ipſos eos choroideos plexus.
P Glandula pinealis huic medio plexui ſubjecta, obſcure apparens.
Q Venae magnae GALENI truncus dexter. *i*)
R truncus ejusdem ſiniſter.
S S rami arteriae *ſuperior is cerebelli* per id viſcus ſparſi.
T ſurculus ejus arteriae ad plexum interjectum choroideis.

V.

e) Obſcuriora pinximus cum tota cortice fiant.

f) Sive limbus corporis ſtriati WILLIS. *de anim.* T. T. E. alba ſtria, quae venam ejus corporis ſubjectam contra id ipſum corpus adprimit. Ejus venae rami fere ſunt, qui in corpore ſtriato pinguntur VESAL. L. VII. f. 6. O O. Caeterum ad unciae fere longitudinem deſcendit in ventriculi cornu anterius, ibique ſub & retro corpus ſtriatum multis fibris finitur in cerebri ſubſtantiam. Anterior finis varius eſt. Una craſſa fibra fornicis cruri anteriori continuatur, alia vero parte ante id crus in partem cerebri corpori calloſo ſubjectam evaneſcit, alia denique in faciem poſteriorem commiſſurae craſſioris nervi aemulae, quae craſſior hoc VIEVSSENIANO centro eſt, & majori parte a medulla cerebri, thalamis anteriori naſcitur.

g) Non expreſſi (quod oportebat, hic vero fieri non potuit) uti plexus iſti dilatentur in principio deſcenſus ventriculi, ut totum pedem HIPPOCAMPI protegant, atque in thalamis anguſtiores fiant. Utrumque expreſſit I. BONHOMME T. 5. Neque directionem exprimere licuit, qua uterque plexus adcedit primo ad fornicem, inde apice ſuo ab eo recedit, ut apex dextri plexus ſiniſtrum non adtingat, verum uterque medio plexu, atque venis inde advenientibus inſignibus conjungatur.

h) Nulla mihi de his glandulis memoria occurrit.

i) Recte non venam ſolum, ſed ejus diviſionem vidit VIR CEL. *magnamque venam* dixit, *cujus diviſionem Conarium impleat.* *de util: part.* L. VIII. c. ult. Declivem etiam circa Conarium eſſe monuit *admin. anat.* L. IX. c. 3. Habet bifidam VESALIVS L. VII. f. 6. H. I.

V alter ejusmodi ſurculus.
X X arteriae a *cerebrali profunda* ad eum plexum.
Y Y Ejusdem plexus rami anteriores, exeuntes in corpora ſtriata & *k*)

TABVLA III.

Plexu medio remoto, nudati thalami & majori parte cerebri reſecta, cerebellum etiam patens. Pondus partium ventriculum anteriorem continentium eos utrinque recedere coegit, ut ipſe ventriculus, qui rima eſt, nunc inſigniter pateat.

A A Cerebrum. *l*)
B B Cerebellum.
C Pars corporis calloſi. *m*)
D D Corpora ſtriata extus cinerea.
E E Geminum centrum ſemicirculare.
F F Thalami nervorum opticorum qua pertinent ad ventriculos ſuperiores, *n*)
G G & qua ſpectant ventriculum tertium.
H H Linea alba, quae orditur commiſſuram poſteriorem, & inſeritur gemino centro ſemicirculari. *o*)
I Commiſſura poſterior cerebri.

K K

k) Obiter in hac figura cornu ventriculi poſterioris expreſſi, quod ego incerta longitudine breve, & iterum ad duas uncias longum reperi, tubere repletum, quod ita videtur a pede hippocampi oriri, ut tamen foſſa quaedam ab eo pede ſeparetur. Solet autem hoc tuber ovale eſſe, utcunque tamen unico fine introrſum flecti.

l) Mihi medulla a ſanguine diſſectarum arteriolarum flaveſcere viſa eſt, alba vero eſſe, quando eas guttulas abſterſeram.

m) Strias in corpore calloſo transverſas poſterius evidentiores facile eſt videre. Verum etiam in ejus interiori medulla lineae ejusmodi adparent WILLIS. T. 7.

n) Eorum facies ſuperior exterior partim alba eſt, partim cinerea. Ad ventriculum tertium primo convexi ſpectant, & fornicem recipiunt inpoſitum, deinde rectis faciebus quaſi reſectis ſe contingunt, & frequenter confuſo utroque cortice coaleſcunt. Fundi Ventriculi III. pars media fere altiſſima eſt, inde utrinque declinat. Tubera autem, in quae ſeparatur, a VIEVSSENIO partim delineata a preſſione incumbentis fornicis naſci videntur.

o) Haec linea oritur ſuperius & anterius paulo, quam fornicis inſertio, inde flexa in ſpeciem arcus adſcendit, hinc transverſa retrorſum it, deſcendit iterum, & ſuper commiſſuram poſteriorem, ab ea diverſa, transverſim thalamos unit, ante glandulam pinealem. In eam glandulam filamentum ſubtile utrinque inmittit, quod non ſemper neque absque magna cura oſtendi poteſt. A fornice deduxit id filum PETIT apud PALFYN II. p. 369.

K K crura anteriora fornicis reſecta. *p*)
L Commiſſura cerebri anterior.
M teſtes.
N Nates.
O Glandula pinealis.
P Linea transverſa alba inpoſita ventriculo quarto.
Q Pars medullae oblongatae, qua ventriculi quarti anterior paries eſt.
R Calamus ſcriptorius.
S Lineae albae, a quibus nervus mollis naſcitur. *q*)
T Plexus choroideus quartus.
V V pars crurum cerebri.
X X proceſſus a cerebello ad nates. *r*)
Y Y arteria *cerebri profunda* a vertebralibus nata.
Z Z Rami ad proceſſus poſteriores cerebri, reſecti.
a Ramus inde ad plexum medium, & thalamos, primus, externus.
ß Ramus ſecundus ad teſtem & eum plexum.
b b ramus tertius ad eum plexum.
d Ramus arteriae *ſuperioris cerebelli* ad nates & teſtes euntis.
e Nervus quartus ſiniſter ſimplici radice natus.
f Nervus quartus dexter radice duplici oriens.
g g Rami ab arteria ſuperiori cerebelli ad id viſcus.
h arteriae *cerebelli ſuperioris propago profundior* ſiniſtra.
i arteria ad nates teſtesque a ſuperiori cerebelli.
k k ramus ab ea ad quartum ventriculum.
l ramus major ad nates, teſtes, glandulam pinealem & quartum ventriculum.
m Alius ejus ramus ad nates teſtesque.
n anaſtomoſis rami *α* & *l*.
α Ramus ab *arteriae cerebelli profundiori trunco* ad nates & teſtes.
a a truncus ejus *arteriae* dexter.
b b Ramus alius ad nates teſtesque.

O O

p) Ea nos in multis ex ordine corporibus retro commiſſuram anteriorem inmiſſa reperimus, quod ideo monemus, quia aliter nuper a Cl. Viro, & ante eam commiſſuram depicta ſunt. Inmittuntur autem non quidem in eminentias mammillares, ſed dilatata & in apicis digiti ſpeciem clavata, in cerebri medullam, ſub thalamis opticis, recta deorſum. Fibras aliquas gemini centri & commiſſurae & albae lineae thalami optici recipiunt.

q) Earum linearum alia ſuperior, una aut pluſculae, ad proceſſum a cerebello ad nates ivit, altera nervum mollem genuit.

r) Ab eo proceſſu, ejusque parte ſuperiori, tres fibrae, duaeque aliae, ex parte inferiori pedunculi cerebelli, latiuſculae ſtriae albae exeunt, & flexae extrorſum adſcendunt, ſeque pontis tranſverſis ſtriis inmiſcent. Vidi non ex proceſſu, ſed ex margine exteriori valvulae magnae veniſſe, & trans eum proceſſum inceſſiſſe, atque majori faſciculo ſe cerebelli cruri inmiſiſſe, minoribus vero duabus fibris una cum eo crure ad pontem adſcendiſſe.

o o arteriolae ad plexum choroideum a *cerebelli arteria* inferiori natae.
p arteriae ab anterioribus carotidibus ad cerebri profunda, ante commiſſuram anteriorem ſurgentes.
q & retro eam commiſſuram adſcendentes.
r Arbuſcula vitae.

TABVLA IV.
ARTERIAE SPINALIS POSTERIORIS ICON.

Nervos, ligamentum, duram matrem *a*) coſtas literis non deſignavimus, ne iconem corrumperemus, cum praeterea ex prioribus ſatis intelligantur. Sola ergo vaſa literis inſignivimus, quae apertis vertebris paravimus.

A Cor.
B Arteria pulmonalis ſiniſtra.
C Ductus arterioſus.
D Aortae arteriae arcus.
E Carotis & ſubclavia dextra.
F Carotis ſiniſtra.
G Subclavia ſiniſtra.
H *Thyreoidea ſiniſtra inferior.*
I Ramus ad glandulam thyreoideam.
K Ejus ramus adſcendens cervicalis.
L Hujus ramus ad medullam ſpinalem *inferior* ſ. comes quarti paris nervorum.
M ipſe ramus ganglii comes.
N Ramus *ſuperior*, comes tertii paris.

O

a) Medullam ſpinalem latiſſimam ad os occipitis expreſſimus, contractam & gracileſcentem ad medium dorſum, in imo dorſo lumbisque, priusquam finem faciat, paulum iterum craſſioremi. Situm vero variabilem vix fuit in artificis poteſtate exhibere. Nempe in ſumma parte colli poſterior, in initio dorſi anterior eſt, verſus medium dorſum & imum retrorſum cedit, & denuo in ſummis lumbis antrorſum it, a dextra vertebra vero lumbalium iterum retrorſum recedit. Filamenta firmantia duram matrem, & nervos quaſi germinantia, non ſolum in ſacro oſſe, ſed in collo & dorſo paſſim reperimus. Ligamenti denticulati minutiora incerta ſunt, origo conſtantior, ab oſſe occipitis inter noni paris exitum & vertebralem arteriam, finis inter duodecimam dorſi & primam lumborum, longiſſimo filamento & gracili, ex quo ipſo fila exeunt. Nervum primum utique perpetuo poſteriorem radicem, eamque duplicem, habere video, ut tamen non in eadem cum reliquis nervis linea, ſed anterius reliquis ea exeat.

O *Cervicalis profunda* arteria.
P ramus *ſuperior* comes nervi quinti.
Q ramus inferior.
R Ejus ſurculus ad duram Matrem, comes nervi ſexti.
S Surculus ad duram membranam nervi ſeptimi.
T *Vertebralis truncus ſiniſter.*
V Ramus ad corpora vertebrarum comes nervi ſeptimi.
X ſimilis ramus comes paris ſexti.
Y & ſimilis ramus comes nervi quinti.
Z ramus ad duram matrem medullae ſpinalis ejusdem ſurculi comes.
a ramus ad corpora vertebrarum, comes nervi quarti.
b ramus ad corpora vertebrarum, comes nervi tertii.
c ramus comes nervi ſecundi ad duram membranam & nervum.
d ramus ad occiput extra duram membranam natus.
e truncus vertebralis intra duram membranam.
f alius ramus natus intra duram membranam & occiput adeuns.
g *arteria cerebelli inferior.*
h arteria *ſpinalis poſterior ſiniſtra.*
i i anaſtomoſes ejus cum dextra.
k Arteria *intercoſtalis ſuperior.*
l ramus *ſuperior* comes nervi octavi, & inoſculatus arteriae ſpinali poſteriori.
m ramus alter inferior.
n ejus ſurculus ad corpora vertebrarum, cum nervo octavo euns.
o ramus ad medullam ſpinalem, inoſculatus ſpinali poſticae cum nervo ſeptimo.
p ſurculus inferior rami m.
q ſurculus ad corpora vertebrarum, comes nervi noni, ſeu dorſalis primi.
r ſurculus cum eodem nervo medullam ſpinalem adeuns, & inoſculatus ejus arteriae poſticae.
ſ ſurculus medullam ſpinalem adeuns cum nervo octavo.
t Arteria *intercoſtalis aortica prima.*
u ſurculi muſculares.
x ramus ad medullam ſpinalem.
y ramus ad corpora vertebrarum.
z aorta deſcendens.
α ramus *intercoſtalis aorticus alter*, ejusque trunculus muſcularis.
β ramus ad duram membranam & medullam ſpinalem.

γ ramus ad corpora ſ. involucrum vertebrarum.
δ truncus *intercoſtalis aorticae ſecundae.*
ε truncus *tertiae.*
ε ramus muſcularis ſ. intercoſtalis.
ζ ramus comes nervi ſui ad medullam ſpinalem.
η ramus ad duram membranam.
θ ramus ad corpora vertebrarum.
λ arteria *intercoſtalis aortica quarta.*
μ ramus muſcularis ſeu intercoſtalis.
ν ramus ad medullam ſpinalem comes nervi.
ξ ramus ad duram membranam.
π ramus ad corpora vertebrarum.
ϱ *Intercoſtalis aortica quinta.*
σ ramus muſcularis.
τ ramus ad medullam ſpinalem.
υ ramus ad corpora vertebrarum.
φ *Intercoſtalis aortica ſexta.*
χ ramus intercoſtalis.
ψ ramus dorſalis.
ω ramus ad medullam ſpinalem.
1 ramus ad corpora vertebrarum.
2 arteria *intercoſtalis aortica ſeptima.*
3 ramus intercoſtalis.
4 ramus dorſalis.
5 ramus ad medullam ſpinalem.
6 ramus ad corpora vertebrarum.
7 ramus ad medullae ſpinalis duram membranam.
8 *Intercoſtalis aortica octava.*
9 truncus intercoſtalis.
10 ramus ad medullam ſpinalem.
11 ad corpora vertebrarum.
12 ad muſculos dorſales.
13 *Intercoſtalis aortica nona.*
14 truncus intercoſtalis.
15 truncus ad medullam ſpinalem.
16 ad corpora vertebrarum.
17 ad muſculos dorſi.
18 *Intercoſtalis aortica decima.*
19 truncus intercoſtalis.
20 ramus ad medullam ſpinalem.

21 ad duram membranam.
22 ad corpora vertebrarum.
23 ad muſculos dorſi.
24 Arteria *lumbalis prima.*
25 truncus muſcularis major anterior.
26 truncus poſterior muſcularis.
27 ramus ad medullam ſpinalem.
28 ramus ad corpora vertebrarum.
29 Arteria *lumbalis ſecunda.*
30 ramus muſcularis anterior.
31 ramus ad medullam ſpinalem.
32 ramus ad duram membranam.
33 ramus ad corpora vertebrarum.
34 *Lumbalis tertia.*
35 ramus anterior.
36 ramus ad medullam ſpinalem.
37 ramulus ad corpora vertebrarum.
38 *Lumbalis quarta.*
39 ramus anterior.
40 ramulus ad medullam ſpinalem.
41 ad corpora vertebrarum.
42 ramus muſcularis poſterior.
43 *Lumbalis quinta.*
44 ramus ad nervum ſocium.
45 ad corpora vertebrarum.
46 truncus anterior.
47 *Sacra prima.*
48 ramus anterior.
49 ramus ad nervum ſocium.
50 ad corpora vertebrarum.
51 *Sacra ſecunda.*
52 ramulus ad nervum ſocium.
53 ad corpora vertebrarum.
54 *Sacra tertia.*
55 ramus muſcularis.
56 ramus ad nervum ſocium.
57 ramus ad corpora vertebrarum.
58 *Sacra quarta.*
59 ramus muſcularis.
60 ramus ad nervum ſocium.

61 ramus ad corpora vertebrarum.
62 *Sacra quinta.*
63 ramus ad nervum.
64 ramus ad corpora vertebrarum.
65 *Sacra ſexta* vel *ſacra coccygea.*
66 ramus ad corpora vertebrarum.
67 arteria *azygos* a ſpinali antica nata.

TABVLA V.

SIVE MEDVLLAE SPINALIS ANTERIOR.

A Os occipitis ex tribus adhuc partibus compoſitum.
B 2. 3. 4. 5. 6. 7. Proceſſuum transverſorum vertebrarum colli reliquiae.
B 8. 9. 10. 11. 12. 13. 14. 15. 16. 17. 18. 181. Vertebrarum dorſi proceſſus transverſi.
19. 20. 21. 22. 23. 24. 25. 26. 27. 28. 29. 30. Coſtae duodecim defractae.
C 31. 32. 33. 34. Tum vertebrarum lumbalium.
D Primae vertebrae oſſis proceſſus transverſus.
35. 36. 37. 38. Tum quatuor reliquarum vertebrarum oſſis ſacri.
E cor obiter expreſſum.
F Arteria pulmonalis.
G Aorta.
H dura mater medullae ſpinalis aperta.
I ligamentum denticulatum.
K K K K ejus adhaeſiones ad medullam ſpinalem.
L filamentum ultimum.
M N O P Q R S T octo primi nervi *cervicales.*
V X Y Z a b c eorum ganglia.
d e f g h i k l m n o p nervi duodecim colli & eorum anteriores radices.
q r s Radices nervorum poſticae pellucentes per ligamentum denticulatum.
t cauda equina.
Γ Δ Θ Λ Ξ nervi lumbales.
Π Σ Φ Ψ Ω nervi oſſis ſacri quinque priores & ultimus.
u Medulla ſpinalis variae ut in icone magnitudinis.
x finis ejus conicus.
y arteria *ſpinalis anterior* utraque.
z Inſula in ſumma cervice.
α alia in pene imo collo.

β finis arteriae ſpinalis in vaginam a pia membrana factam terminatae.
γ arteria *vertebralis.*
δ ramus ad ſpinalem anticam arteriam ſub vertebra ſecunda euns.
ε ramus ad involucrum vertebrarum anterius miſſus.
ζ ramus ad involucrum vertebrarum ſub tertia vertebra colli.
η ramus ad ſpinalem arteriam ſub ſexta vertebra.
κ ramus ad corpora ſ. involucra vertebrarum.
λ arteria *ſubclavia ſiniſtra.*
μ ramus *thyreoideus inferior.*
ν ejus ſurculus *cervicalis adſcendens.*
ξ inde natus ramus ad arteriam ſpinalem ſub tertia vertebra.
π & ſub quarta.
ϱ arteria *cervicalis profunda.*
σ ramus ſub ſexta vertebra ad corpora vertebrarum euns.
τ & ad arteriam ſpinalem.
υ ramus *cervicalis* reſectus.
φ ad arteriam ſpinalem ſurculus.
χ alia arteria *cervicalis ima* ſ. *intercoſtalis ſuperior.*
ψ ramus ad ganglion & duram matrem ſub vertebra ſeptima colli euns.
ω ramus ad involucra ſ. corpora vertebrarum.
40 ramus alius ejusdem trunculi.
41 ſurculus ad corpora vertebrarum.
42 ſurculus ad duram membranam & ganglion.
43 arteria *intercoſtalis ſuprema* aorticarum.
44 ramus ad in volucra vertebrarum.
45 ad ganglion.
46 ramus intercoſtalis.
47 arteria *intercoſtalis aortica ſecunda.*
48 ramus intercoſtalis.
49 ramus ad vertebras.
50 ad glanglion.
51 arteria *aortica intercoſtalis tertia.*
52 ramus intercoſtalis.
53 dorſalis.
54 ad arteriam ſpinalem communicans.
55 arteria *quarta intercoſtalis aortica.*
56 ramus intercoſtalis.
57 ramus ad dorſi muſculos.
58 ramus ad ganglion & duram membranam.

581 ad corpora vertebrarum.
59 arteria *intercoſtalis aortica quinta.*
60 ramus intercoſtalis.
61 ad duram membranam.
62 ad vertebras.
63 arteria *intercoſtalis aortica ſexta.*
64 ramus intercoſtalis.
65 dorſalis.
66 ad ganglion.
67 ad vertebrarum involucrum.
68 arteria *intercoſtalis aortica ſeptima.*
69 ramus intercoſtalis.
70 dorſalis.
71 ad vertebras.
72 ramus ad medullam ſpinalem communicans.
73 arteria *intercoſtalis aortica octava.*
74 ramus intercoſtalis.
75 dorſalis.
76 ad ganglion duo furculi.
77 ad vertebras
78 & ad arteriam ſpinalem furculus communicans.
79 arteria *intercoſtalis aortica nona.*
80 ramus intercoſtalis.
81 dorſalis.
82 ad vertebras.
83 ad ganglion.
84 arteria *lumbalis prima.*
85 ramus anterior.
86 ramus ad vertebras.
87 ad ganglion.
88 arteria *lumbalis altera.*
89 ramus anterior muſcularis.
90 ramus ad arteriam ſpinalem.
91 ad vertebras.
92 arteria *lumbalis tertia.*
93 ramus muſcularis.
94 ramus ad arteriam ſpinalem.
95 *Lumbalis quarta.*
96 ramus ad vertebras.

961 ramus muſcularis.
97 ad arteriam ſpinalem.
98 *Lumbalis quinta.*
99 ramus muſcularis.
100 ad vertebras.
101 ad arteriam ſpinalem.
102 *Sacra prima.*
103 ramus muſcularis.
104 ad vertebras.
105 ad arteriam ſpinalem.
106 *Sacra ſecunda.*
107 ramus ad nervum.
108 *Sacra tertia.*
109 ramus ad vertebras.
110 ad nervum.
111 *Sacra quarta.*
112 ramus primus, furculus ad vertebras.
113 ramus ad nervum tertium ſacrorum & caudam equinam.
114 ramus ad nervum quartum ſacrum.
115 ad quintum.
116 ad coccygem.
117 arteriae anterioris ludentis per vertebrarum corpora *finis.*
118 prima anaſtomoſis cum laterali ſacra.
119 altera.
120 Coeliaca arteria.
121 Meſenterica ſuperior.
122 inferior.
123 Iliaca ſiniſtra.
124 dextra.
125 hypogaſtrica.
126 alii ejus rami.

Fascic. VII. *Tab. I.*

Basis cerebri.

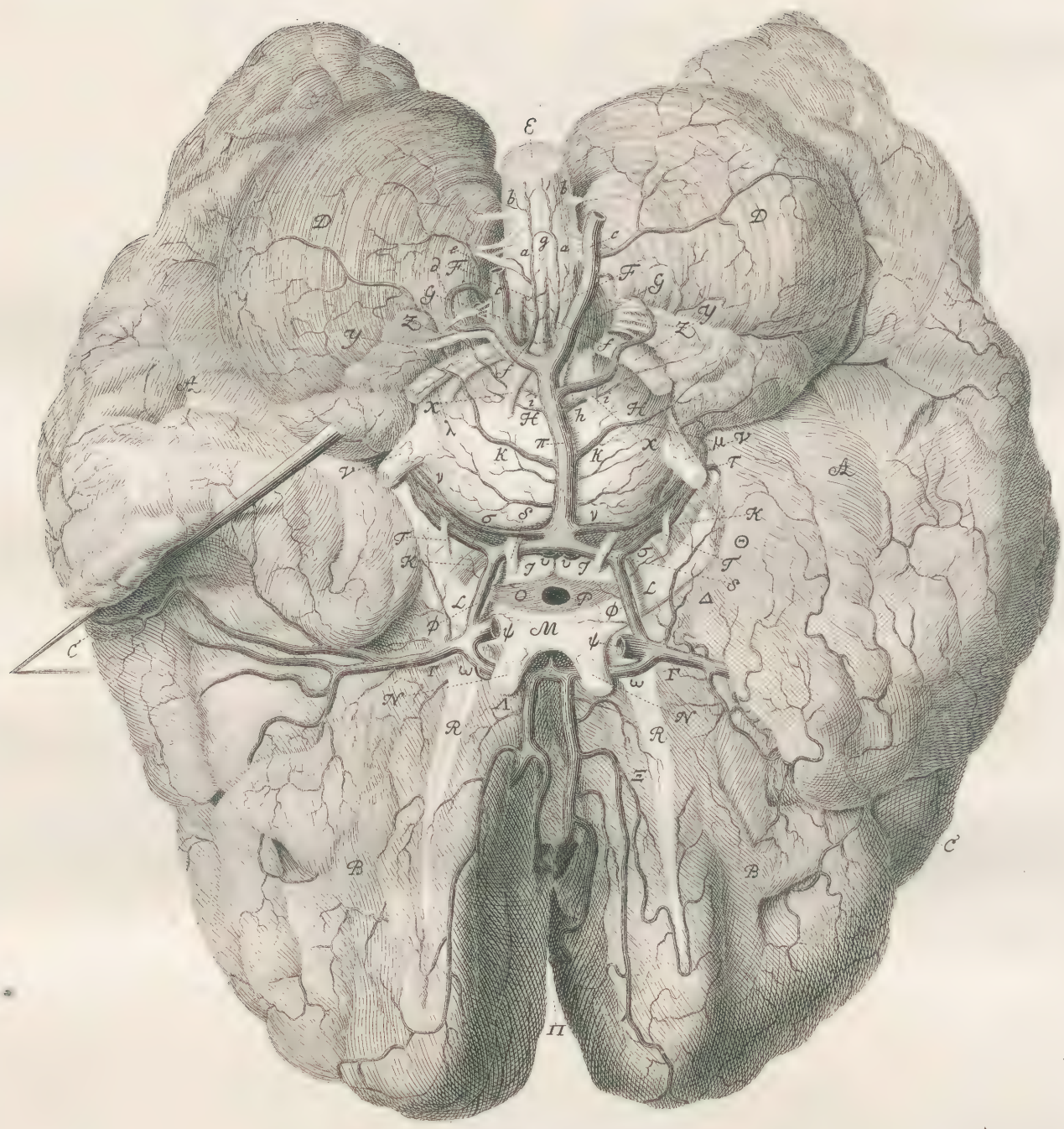

J. S. Kaltenhofer del.

J. C. Schneider sculp. Göttingen.

Fascic. VII
T. II
Plexus Cerebri.

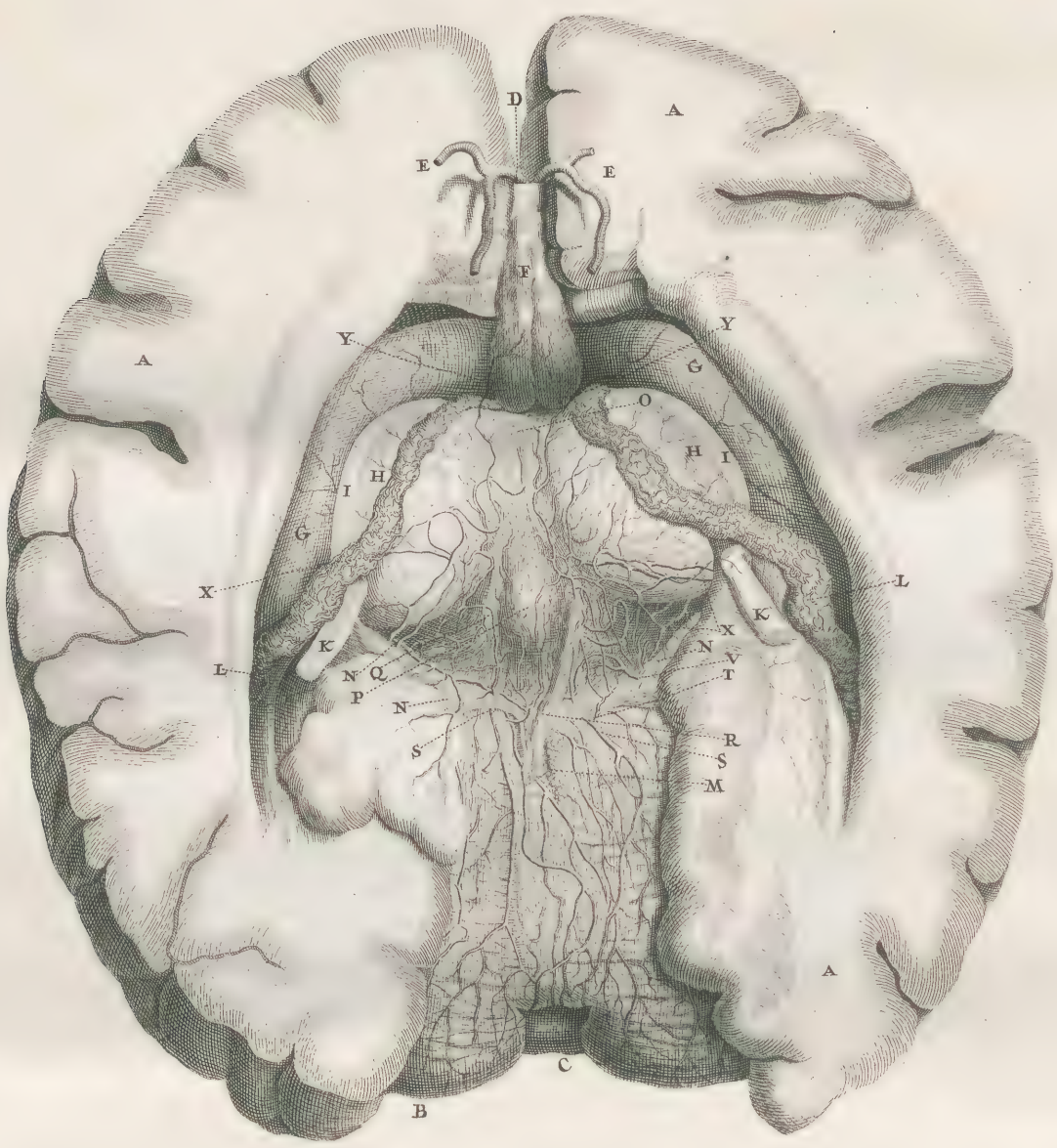

I. P. Kaltenhofer del. ad. Nat. 1750. Mense Martio.

I. v. d. Spyk Sculpsit Lugdū. Batavō. July 1752.

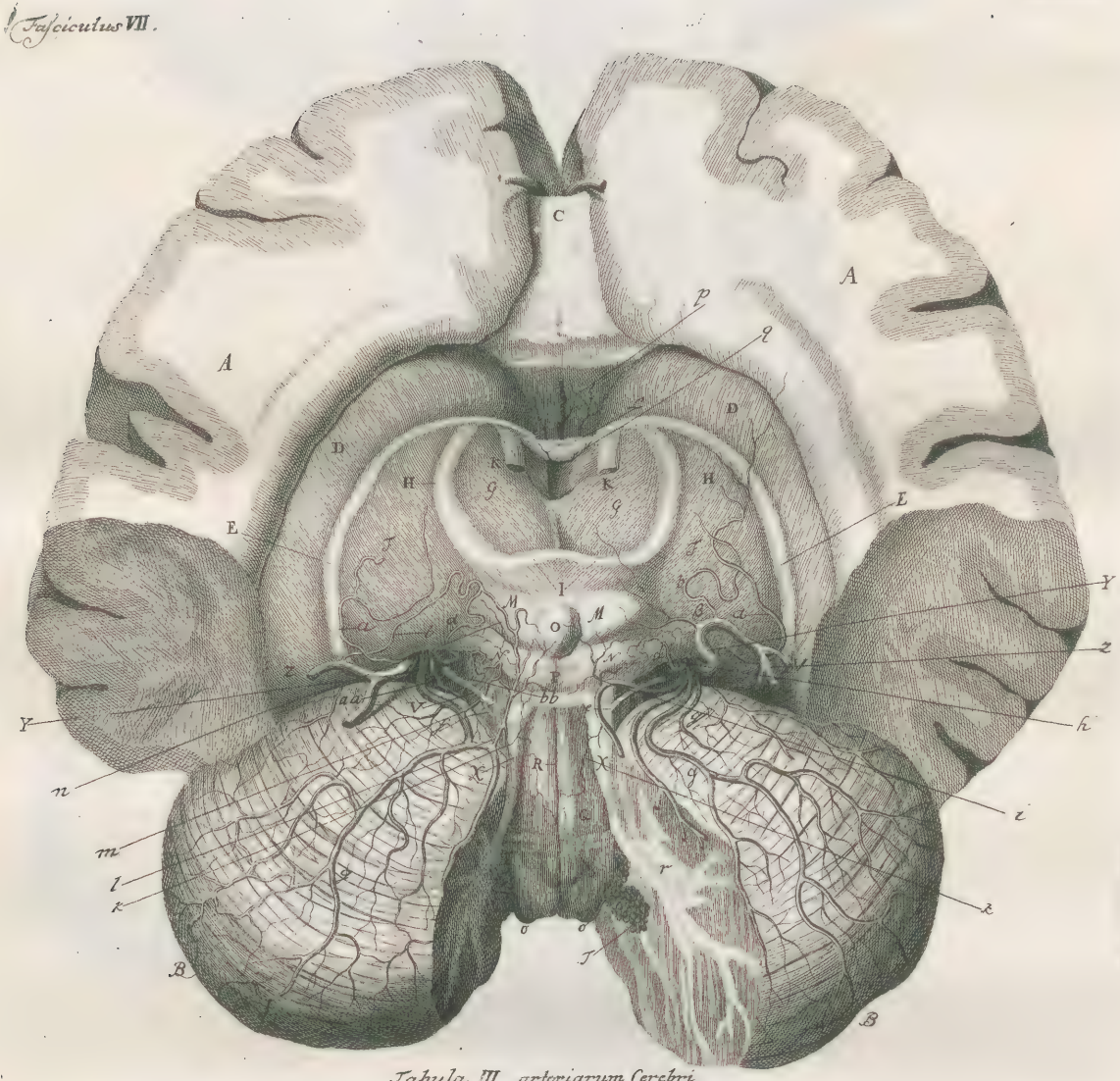

Tabula III arteriarum Cerebri

D.P.Rattenhofer del. ad nat.

J.C.G.Fritzsch sc.

Arteriae medullae spinalis posteriores.

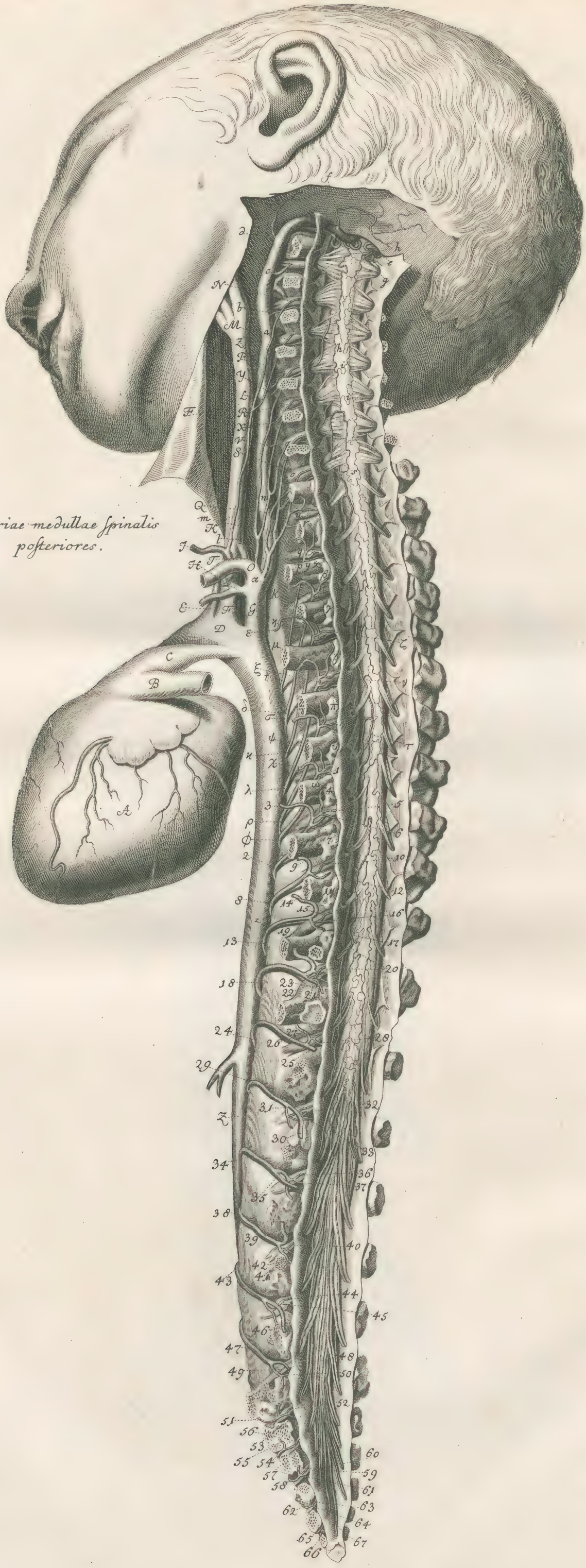

Kaltenhofer del. Mich. Rößler sculps. Fr.

Fasc. VIII.

Tab. V.

Arteriae medullae spinalis anteriores.

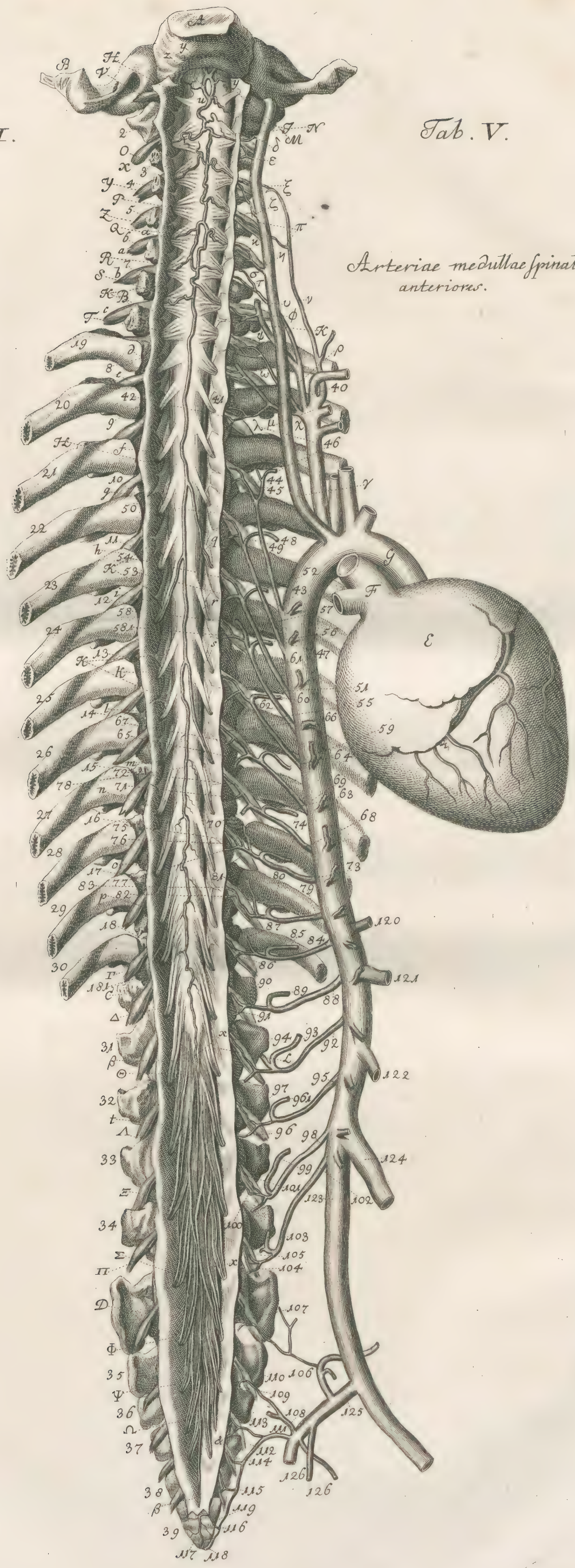

Kaltenhofer del.

Rößler sculps.

ARTERIARVM OCVLI HISTORIA.

ARTERIARUM GOVI.
HISTORIA.

Subtiliſſimas arteriolas cum aliqua voluptate fuſius ſum perſecutus, quam forte oportuerat, ſi vaſorum dignitas ex diametro recte aeſtimaretur. Verum dudum conſueverunt recentiores anatomici in oculo minutiis indulgere, tum quod chirurgia valde accuratas diviſiones & deſcriptiones requirat, tum quod ipſa fabricae pulchritudo animum invitet. Nomina nova inpoſui ramis conſtantibus ophthalmicae arteriae, quod plurima & certe gratuita difficultas ex defectu nominum in deſcriptiones irrepat.

Sequitur, ut ſcriptoribus, qui bene de hujus arteriae hiſtoria meriti ſunt, ſuas laudes tribuam. GALENVS *ergo retinae arterias venasque notas habuit.* VESALIVS *ciliares arterias, & choroideae & ſcleroticae depictas dedit.* FALLOPIVS *arteriam ethmoideam anteriorem, ab ophthalmica*

natam, egregie notam habuit. Eam ophthalmicam primus conſtituit IOH. PHILIPPVS INGRASSIAS, *& optico nervo ſodalem non venam, ut* VESALIVS *&* FALLOPIVS, *ſed arteriam dedit.* BARTHOLOMAEVS EVSTACHIVS *vaſa retinae ad naturam iconibus expreſſit, choroideae vaſa paulum minus ordinate, retinam, etſi haec laus alio pertinet, ad lentem cryſtallinam uſque deduxit. Vaſa denique ſanguine plena per ſubſtantiam nervi optici decurrere vidit. Ab eo viro ad* THOMAM WILLISIVM *parum eſt, quod acceſſit hiſtoriae harum arteriarum, neque* CASSERIVS *aut* H. FABRICIVS *ab* AQVAPENDENTE, *cum de oculo proprios libros ederent, vaſis aliquid addiderunt. Iſte vero* (de anim. brut. *P. I. c.* 15. *p.* 154) *multa utiliter adjecit, diſertius prioribus, arteriam ophthalmicam nervum opticum ſequi ſcripſit, & ſex propaginibus, arteriis nempe ciliaribus, ſcleroticam adire, eamque perforare, ut uveam adeant. Multum ſubtilitate obſervationum priores ſuperavit* ALLEN MOULINS (anat. of an elephant burnd at Dublin). *Nam choroideae vaſa continua ſanguiferis ſcleroticam perforantibus, in iridem, proceſſus ciliares, lentem cryſtallinam ipſam, & vitream membranam deduxit, brutis quidem animalibus uſus.* ANTONIVS NVCKIVS *ductuum aquoſorum nomine videtur vaſa longa choroideae, & circulum*

uve-

uveae depinxiſſe. H. RIDLEY *ethmoideam poſteriorem ab ophthalmica deduxit, etſi in origine aberravit, deinde ramum a lacrumali ad duram membranam orbitae, absque adſignata origine, nominavit* (of the brain *p.* 38.). IOSEPHVS *de la* CHARRIERE *hanc arteriam habet, & ad ophthalmicam refert.* Anat. nouv. de la tete de l homme *p.* III. IACOBVS RAVIVS *eamdem & fuſius deducit a meningea, quam maxillaris interna generat & ab ophthalmica recte diſtinguit apud* VALENTINVM append. ad amphit. Zootomicum *p.* 102. F. RVYSCHIVS *multa ſubtiliora addidit, vaſa retinae copioſiora, vaſa* RVYSCHIANAE *tunicae a vaſis choroideae diverſa, circulum uveae majorem & minorem, manifeſtius conſtitutum, vaſa iridis pulchrius expreſſa, vaſa proceſſuum ciliarium, vaſa capſulae lentis cryſtallinae, ciliarium arteriolarum ductus ſerpentinos. Retinae duas laminas non ignoravit, etſi non auſus eſt novum nomen inponere, territus forte a fato maligniori* RVYSCHIANAE *ſuae.* LAVRENTIVS HEISTERVS, RUYSCHII *diſcipulus, in diſp. inaugurali* de Choroidea tunica *Leidae* 1708. *defenſa & non dudum recuſa, ornatius arterias externas oculi deſcribit, quam priores a labiali, infraorbitali & temporali natas, tum internas, tam opticam, quam eam, quae per fiſſuram laceram*

advenit. Perſuadetur autem Cl. V. omnes hos quinque truncos inter ſe convenire, & ciliares arterias conſtituere, quas porro ad Ruyſchianas praeparationes deſcribit. De IACOBO HOVIO *difficilius eſt judicium. In variis animalibus vaſa oculi ſubtiliter videtur repleviſſe, nam circuli inprimis arterioſi figura oſtendit, Cl. Virum non omnia finxiſſe. Vaſa longa ſeparavit, cum novo fontium nomine. Rete ophthalmicum animalium, arterioſum & venoſum, detexit, unde ciliaria vaſa oriuntur. Verum ſubtiliſſimas illas icones proceſſuum ciliarium cum ſuis ramis, arterioſis venoſisque, tum vaſorum lentis vitreae, papillarum, unde vaſa vitrei humoris proveniunt, neurolymphaticorum retium in propria lamina choroideae, & laminas demum quinque ejus tunicae, nulla recentior induſtria confirmavit. Multum etiam Viro nocuit dictionis, qua laborat, obſcuritas. Hominem vix adtigit.* ILL. ALBINVS *nihil quidem de oculo hactenus edidit, quantum tamen ex diſcipulorum* PETRI LOBE', I. HENRICI MOELLERI *&* CAMPERI *aliorumque diſputationibus videmus, addidit hiſtoriae oculi, quod vaſa retinae interiorem diverſam a medullari laminam conſtituere, poſt* R.VYSCHII *conjecturam, firmius docuerit, & arteriam a centrali retinae per medium humorem vitreum recta ſe ad lentem*

cry-

cryſtallinam penetrare viderit. ILL. VIR IACOBVS BENIGNVS WINSLOW *orbitariam arteriam, diverſam ab ophthalmica, a Carotide interna deduxit III. n.* 74. *quae aut nulla eſt, aut nullius certe momenti, & nimis ornavit ramum arteriae infraorbitalis IV. n.* 297. *& Carotidi internae nihil reliquit, niſi minutos ramulos, indeque natam arteriolam centralem retinae, & ciliares IV. n.* 298. 299. *& longe plerosque & majores ramos ophthalmicae, omnino palpebrales, ethmoideas, lacrumalem, muſculares, aut omiſit, aut ad alios truncos retulit. Eum virum, ut ubique, plerique recentiores ſecuti ſunt Cl.* ESCHENBACH, VERDIER, BARBAVT *&c.* AMBROSIVS BERTRANDVS *in* anat. diſſ. de oculo *vaſa minutiora etiam adtigit, vorticoſa, & ea quae iridem adeunt, & lymphatica ab iſtis diverſa, fines etiam rubrorum vaſorum in lente cryſtallina confirmavit. Cl.* VIRI I. GODOF. ZINNII, *Gottingenſis profeſſoris, amici noſtri integerrimi, obſervationibus debetur, circulus ſcleroticae poſterior, anterior, circulus retinae anterior, vaſorum choroideae membranae, ad fluitantem illam coronam radiatam, continuatio. Verum plura ab ejus hiſtoria oculi humani exſpectamus.*

Ego, ſi de meis aliqua addidiſſe licet, primus arteriam ophthalmicam tanquam truncum, cum omnibus ramis deſcripſi, ramos oculares ipſi reſtitui, quos aliunde vir maximae auctoritatis IACOBVS BENIGNVS WINSLOW *deduxerat. Addidi vix definitos ramos, inferiorem oculi, ſupraorbitalem, arcum tarſeum ſuperiorem, inferiorem, & arterias ciliares anteriores, circulum uveae adeuntes; vorticoſa vaſa venoſa eſſe oſtendi; centralem retinae ab origine ſua perſecutus ſum; arteriolae fiſſurae lacrumalis ortum finesque definivi. Uſus ſum autem ad hanc hiſtoriam cadaveribus humanis viginti & quatuor, & in plerisque integram ſeriem ramorum arteriae meae exaravi, in aliis praecipuas ejus partículas. Terebinthinae oleo rubro fere vaſa replevi, quod facile iridis, retinae, & proceſſuum ciliarium vaſa ſubit. Aliqua uberius perſecuturo obſtitit disceſſus ab Academia & ab anatome. Dedi Bernae die* 12 *Februar.* 1754.

Vaſo-

Vasorum oculi longe princeps est, quod nos *arteriam ophthalmicam* vocamus, ea nempe arteria, quae a carotide interna, proxime processus clinoideos anteriores, intra durae matris caveam nascitur, & nervum opticum per foramen huic nervo proprium comitatur. Neque enim nomen ophthalmicae arteriae, quam generat infraorbitalis, ullo modo convenit. Nempe Cl. VIRIS voces WINSLOWI fraudi fuerunt, qui arteriam a sphenomaxillari, quae nobis infraorbitalis est, ad musculos globumque oculi mitti paulum fusius scripserat *Expos. anat.* T. IV. n. 297. cum nervi optici comites interim vocaret *des petits rameaux* n. 298. Inde factum est, ut arteriam ophthalmicam ex sphenomaxillari deducat Cl. I. ERNESTVS HEBENSTREIT. *de vas. sanguif. oculi.* Verum arteriolae, quas emittit, aut recipit infraorbitalis arteria, exiguae sunt, & interiora oculi vix tangunt, atque ad adipem potius oculo circumpositum, demumque, quoties maximae sunt, ad musculum obliquum inferiorem, & aliquam particulam scleroticae eunt, uti suo loco plenius dicemus. Arteriola vero fissurae lacerae, quam plurimi Cl. VIRI pro oculi aut unica aut principe arteria habuerunt, ea & parva est, & cum oculo vix quidquam commune habet, quae aut ophthalmicae venae propago sit, aut, quoties lacrumalis trunculus a meningea nascitur, tamen paucis furculis musculos rectos superiores adit, glandulamque lacrumalem & palpebras. Pertinet autem ad hanc haeresin, quantum video, VESALIVS, qui arteriam ad oculum & musculum temporalem per foramen secundi paris ducit, (nempe paris tertii sive fissuram laceram) nulla alterius trunci mentione facta, qui oculum adiret L. III. p. 501. edit. 1555. Eum secutus est FALLOPIVS, IACOBVS SYLVIVS idem & obtrectator & plagiarius VESALII *Isag. anat.* L. II. c. 5. p. 38. R. COLVMBVS, si conparaveris p. 184. ubi arteriam ophthalmicam a Carotide derivat, cum p. 37. VALVERDVS, PLATERVS, SPIGELIVS in magno opere p. 176. DOMINICVS de MARCHETTIS *anat.* p. 107. & nuper AMBROSIVS BERTRAND, qui manifesto arteriam, ex qua nascuntur ciliares trunculi choroideae, per foramen lacerum deduxit *de oculo* n. 26.

Arteria ophthalmica vera non diu latuit. VESALIVS equidem venam nervi optici comitem fecit L. I. p. 62. T. XII. f. 3. E. obsequente hic non bene FALLOPIO *de offib.* p. 137. Correxit errorem autem proximus aetate I. PHILIPPVS INGRASSIAS, atque *juxta exterius & superius latus sub acutis processubus angulum acutum & exiguum* descripsit, *per quem arteriola, quam nonnulli venam dicunt, ex interioribus ad oculum iret. Comment. de offib.* p. 90. Hic adeo Vir clar. primus ophthalmicae arteriae inventor est, cum interciderint, quae de oculo scripserat EVSTACHIVS. Longo inde intervallo THOMAS WILLISIVS a Carotidibus internis anterioribus arteriolam comitem nervi optici (*de cerebr.* p. 89. & *de anim. brut.* p. 154.) procedere monuit. Nimis brevis est BRIGGSIVS *Ophthalmogr.* p. 45. Verum tenuit CAROLVS DRELINCVRTIVS *Praelect. anat.* p. 194. & PHIL. VERHEYEN L. I. p. 194. VIEVSSENIVS arterias comites nervi optici pinxit, nimis utique angustas T. XVII. f. 1. G. G. Habet veram arteriam opticam I. ERNESTVS WREEDE T. 8. & RAVIVS *amphiteatr. Zootom.* p. 102. & IACOBVS KEIL *Compend. anat.* p. 188. ed. 1742. &. W. KENNEDY *Ophthalmogr.* p. 188. & D. le CLERC *Chir. complete* ed. 1739. p. 102. Originem a Carotide iconi suae addidit IACOBVS DRAKE T. XX. Foraminis rotundi huic arteriae dicatam, appendicem figura expressit Cl. ALBINVS *de oss. fet.* f. 24. & arteriam ophthalmicam dixit discipulus Cl. VIRI P. LOBE *de oculo humano* n. 34. Non erravit a vero L. HEISTERVS *de choroidea* n. 20. neque Cl. HEVERMANN *Physiol.* II. p. 884. Ortam ex interna carotide recte pinxit GAVTIER *anat. de la tête* L. VIII. f. 1. etsi in reliqua figura raram aliquam fabricam secutus est. Ex animalibus depinxit HOVIVS, similem humanae, sed a rete proprio ortam, quod in homine non reperitur, comitem caeterum optici nervi. Ex animalibus etiam videtur habuisse RIOLANVS, qui ex rete mirabili nasci reliquit *anthropograph.* p. 279. Non bene centralem retinae ab arteria durae matris derivavit, atque separavit ab ophthalmica P. DIONIS *cours d' anat.* p. 564. 565.

ILL. vero WINSLOWVS nimis humiliter de arteria nostra sensit, quando exiguos ramulos (IV. n. 298.) dicit, qui ciliares arterias & centralem nervi optici generant, quas voces I. LIEVTAVD *essays anat.* p. 132. aliique secuti sunt. Rectius certe ophthalmicam vocavit *grosse branche* D. LE CLERC *Chir. complete* p. 79. &. diameter in iconibus nostris expressa, non est supra veram. Deinde unica est, neque plures unquam trunci mihi visi sunt. Sed & in eo obfuit huic historiae Vir Cl. quod aliam praeter ophthalmicam arteriam proxime prius a Carotide interna mitti scripserit, quae per fissuram laceram adveniat, & quam diversam facit ab arteria, quam per eam fissuram euntem, & ipse recte alias descripsit, et nos dicemus, quando agemus de arteria lacrumali, conf. III. n. 60. cum n. 74. Inde caeterum factum est, ut Cl. ESCHENBACH solam centralem nervi optici arteriae comiti hujus nervi reliquerit, ab arteriola fissurae sphenoideae vero ad iridis usque ambitum arteriolas deduxerit p. 819.

Magis cogimur dissentire a Viro ILL. HE-

BENSTREITIO, quando a ramulis arteriae meningeae, praecipuae *ſpinoſae*, perreptantibus duram membranam optici nervi, eas deducit arterias, quae inter ſcleroticam & choroideam ſe explicant, & in circulum arterioſum definunt l. c. p. 5. &c. Neque enim vaſcula durae membranae ejusmodi ſunt, ut vaſa tunicae choroideae generare poſſint, cum adeo minuta ſint, neque a meningea veniunt, ſed ex ramulis carotidis internae, quos, ubi ex receptaculo prodiit, numeroſos his nervis inpertit. Erepunt autem ad circulum uſque in radice ſcleroticae poſitum, & cum vaſis ab ophthalmica eamdem duram membranam adeuntibus, atque cum ciliaribus communicant. Conf. Cl. ZINN *de vaſis ſubtil. oculi* p. 27. Neque firma ſunt, quae IOH. TAYLOR ſcripta reliquit. Arteriam enim opticam equidem habet *mechan. du globe de l' oeil* p. 37. Sed illi, quam per fiſſuram laceram a Carotide interna inquit ſubire, ramos etiam ad choroideam membranam humoremque vitreum tribuit ib. p. 39. 40.

Oritur autem ea, de qua nobis ſermo eſt, arteria ex Carotide interna, qua ſede ſe ex receptaculo verſus poſteriora & interiora conflectit, atque nervo optico viciniſſima eſt, ex arcus, quem Carotis efficit, convexitate. V. *Tab. bas. cran.* f. f. *Tab.* VI. *faſc.* VII. f. 2. GAVTIER T. VIII. *de la tète* f. 1. neque enim alias arteriae noſtrae figuras reperio. Antrorſum autem & plerumque ſub nervo incedit, ut ejus latus exterius petat, ſub dura matre, quae receptaculi lacunar facit, ſubque nervo tertio quartoque, paulum extrorſum eundo, ſub origine muſculorum oculi, in receſſu proprio foraminis optici, quem ILL. ALBINVM pinxiſſe, & deſcripſiſſe INGRASSIAM jam monuimus, didici vero ex codice MS. CASSEBOHMII, aliquando proprium foramen eſſe, ſecluſum ab optico. Semel vidi arteriam ophthalmicam ſupra nervum inceſſiſſe.

Diviſio & progreſſus ophthalmicae in orbita non conſtans eſt. Quare primo plenam aliquam deſcriptionem dare viſum eſt, ita tamen, ut ramos primos unice enumerem, eorum ſurculos & progreſſum ex ordine fuſius dicturus. Deinde ex aliquam multis aliis cadaveribus breviter alios ordines ramorum recenſebo, multo quidem pauciores, quam ſunt in adverſariis, ne obſcura mea diligentia moleſtus fiam. Denique, quid ex variis cadaveribus commune & conſtans eſt, perinde brevi colligam. Deſcriptio prima erit, quae reſpondet figurae 2. T. VI. Primi ſurculi, continuo ubi perioſteum orbitae ex dura membrana ſe explicat, exigui, ſunt ad eam duram matrem, tum ad origines muſculorum oculi, inferioris, interni & ſuperiorum. Exigui hi ſunt, eorum vero loco alias, ſed raro, magnus ramus ad duram membranam it, qualem in lacrumalis arteriae hiſtoria dicemus, & qualem l. c. valde luculentum depinxit Cl. GAVTIER.

Lacrumalem ramum in cadavere, quod deſcribimus, arteria ophthalmica nullum, alias duabus lineis ab ingreſſu in orbitam emiſit, alias paulo ultra, ut in *tab. baſ. cran.* 2. inter externum rectum muſculum & palpebrae levatorem: Alias pene in media orbita, inter ciliares trunculos naſcitur. Frequentius tamen ſe habet, uti in principio diximus, ut lacrumalis ab ophthalmica paulo poſt oriatur, quam haec orbitam ingreſſa eſt.

Porro dedit ramum *Ciliarem externum* (ad I exterius tab. *baſ. cran.* Y. T. VI. f. 2.) aliumque ſurculum ad rectum ſuperiorem & externum ib. Z. Tunc cepit tecta recto utroque ſuperiori ſe introrſum conflectere, ut ſuper nervum opticum incedat f. 2. & *baſ. cran.* Trans vero eum nervum modo in media orbita, propius tamen originem orbitae, modo propius ſcleroticam fertur. Deinde alias lente, ut f. 2. T. VI. faſc. VII. alias magis praecipiti flexu nervum ſupergreditur. Rarius ſub eo nervo introrſum iviſſe vidi.

Prius tamen quam exterius nervi latus deſerat, dedit *ciliarem ſuperiorem internam* ad 4. *tab. baſ. Cran.* & e. T. VI. f. 2. faſc. VII. Tum ſurculos duos ad rectum oculi ſuperiorem & palpebrae levatorem edit; reſecti ſunt T. VI. f. 2. b. c. & in ea ſede *poſteriorem ethmoideam*, quae alias a lacrumali naſcitur, aut omnino nulla eſt, ut hic nulla fuit.

Inde in ipſo nervo *centralem retinae* dat T. VI. f. 2. a cujus loco alias duo tresve ramuli, etiam retrogradi, ad eum nervum mittuntur. Vide *ic. baſ. cran.*

Sequitur in nervo ipſo ramus muſcularis *ſuperior* vel *ſupraorbitalis.* lb. *l.* & in eodem porro nervo *ciliaris inferior k* proximaque *muſcularis inferior* f. ib.

Et nunc deſerit nervum opticum, interior, propior oſſi plano, cujus longitudinem legit, ſubjecta muſculo pathetico, interno ſuperpoſita. Dedit hic tres ramulos interno muſculo, qualem expreſſi in *ic. baſ. cran.* h. i. o. T. VI. f. 2. Horum loco unum fuiſſe vidi, ſed inſigni magnitudine, ut duas ciliares, & ethmoideam poſteriorem generaret.

Porro alium perioſteo oſſis plani *n.* T. VI. f. 2. duosque pathetico nervo mittit, inde *ethmoideam anteriorem* perpetuam *m.* ib. Deſcendit trunco ſuo ſub trochlea p. q. ib. Dat ſaepe ea ſede ramulum ſacco naſali, qui alias poſt palpebrales demum provenit. Edit *palpebralem* aut *inferiorem*, aut *communem*, alias ut hic in exemplo *r.* & in f. 1. l. adſcendit iterum ſerpentina, ſecundum os planum. Dat duos ſurculos ad ſedem trochleae, qui cum tendine pathetici reflexi oculi globum adeunt p. q. ib. & *s.* f. 1. Generat porro *palpebralem ſuperiorem*, quae

quae minime infrequenter etiam inferiorem producit. Tunc vero fiſſa in *naſalem* & *frontalem* dividitur. In univerſum autem alterne flexa incedit, quae curvitas etiam magis intorquetur, ſi injectio acceſſerit. Vid. Tab. I. *baſ. cran.*

Secunda deſcriptio. Primus ramus adiit muſculum rectum ſuperiorem oculi & palpebrae levatorem. Eum alias lacrumalis edit f. 2. T. VI. Y. Secutus eſt trans nervum opticum magnus ramus *ciliaris ſuperior* ib. qui in exemplo ramum introrſum nervo optico remiſit, pluſculos vero antrorſum dedit ad ſcleroticam tunicam. Secuta eſt *centralis retinae*, nata prius, quam arteria ophthalmica nervum conſcenderet, hic inſignior. Alii minores ramuli adiverunt piam membranam & medullam nervi optici. Inde, tecta hic nervo optico, ut ſuperius indicavi, introrſum ivit ophthalmica, quae alias ſupra nervum incedit. Dedit huic nervo denuo magnum ramum. Emerſit ad interiora nervi, quem dixi. Edidit hic demum *ſuperiorem muſcularem* multo quam ſolet majorem, vel *ſupraorbitalem.* Tunc aliam internam *ciliarem ſuperiorem*, & ſurculum muſculo interno edidit. Antrorſum recta perrexit ſub muſculo trochleae, dedit *ethmoideam anteriorem, palpebralem inferiorem*, ramos duos exiguos trochleae 5. f. 1. & *ſuperiorem palpebralem,* quae alias utrique communis eſt, ut in f. 1. aliumque ſurculum ad palpebralem ſuperiorem, in transverſum ductum, & lacrumali arteriae inſertum, magis profunde ſive remotius a tarſo, quam arcus palpebralis ſuperior. Alias duo ejusmodi rami fuerunt, quorum alter nihil cum lacrumali commune haberet f. 1. T. VI. 9. Porro truncus *ſuper ciliarem* genuit, inoſculatum temporalibus; ſubcutaneum ib. n. Inde a frontali *naſalis* ſecedit X. Et reliquum *frontalis* fuit, tum *ſuperficialis u. ib.* tum *profunda t. ib.*

In tertio exemplo ordo ramorum fuit, ut hoc ordine naſcerentur. Arteriola durae membranae lacrumalis, centralis retinae, muſcularis inferior, ciliaris interna, ramus muſculi interni, ramulus pathetici, ethmoidea anterior, palpebralis communis rami duo ad trochleam, ramus alius palpebralis ſuperior, ramus ſuperciliaris, ramus profundus frontalis, ramus naſalis, & frontalis ſubcutaneus.

Quarta ramorum ſeries eſt ejusmodi. Ciliaris inferior, a qua ramus ad opticum nervum ivit; ramus retrogradus, per fiſſuram laceram in receptaculum & nervum quinti paris atque duram membranam redeuns, porro ethmoidea poſterior, a qua cum ſurculo lacrumalis arteriae conjuncta, alia ciliaris nata eſt; ramus muſcularis inferior; ramus levatoris palpebrae; ramus ſupraorbitalis; ramus perioſtei orbitae; ethmoidea anterior, a qua ramus ad patheticum ivit; ramus trochleae; palpebralis communis; naſalis; frontalis.

Alias iſte ordo fuit, ciliaris interna inferior; lacrumalis: ciliaris ſuperior interior, grandis: muſcularis inferior; ſupraorbitalis; ciliaris interna inferior alia: ethmoidea anterior, ramuli trochleares, & facci naſalis: palpebralis, alia minor ad palpebram & reliqui perpetui.

Alias iverunt ad opticum nervum rami tres, tunc ciliaris ſuperior, centralis retinae, muſcularis inferior, ciliaris inferior: lacrumalis; ethmoidea anterior; ramuli pathetici & facci naſalis; palpebralis communis; ſuperciliaris; naſalis; frontalis; ſubcutaneus & profundus.

Plures varietates recenſere ſuperſedeo. Ex his vero, quae narravi, adparet, ramos arteriae ophthalmicae praecipuos eſſe, lacrumalem, quae equidem alias aliter oritur, ethmoideam poſteriorem non perpetuam; ciliares incerto numero, non facile plures a trunco, quam tres, centralem retinae, unam pluresve, ſupraorbitalem, muſcularem inferiorem, ethmoideam anteriorem, palpebralem unam, aut duas, ſuperiorem nempe & inferiorem, ſuperciliarem, naſalem, frontalem profundam & ſubcutaneam. Reliqui ramuli minores ſunt, & minus certi, neque nomina merentur.

Sequitur, ut perſequamur ramos ſingulos, quorum nonnulli inſignes ſunt, & multas partes adeunt. Initium a LACRVMALI fiet, qui ex primis oritur. Res ipſa dudum nota fuit, etſi ſcriptores verum non totum perſpexerunt. Nempe arteriam, quam nunc dicemus, plerumque equidem ophthalmica generat, uti inter ejus ramos diximus. Inter ſeptemdecim tamen cadavera omnino quatuor fuerunt (T. VI. f. 2. X.) in quibus arteria meningea, propago externae carotidis, ex praecipuo ſuo trunco, per foramen, aut per hilum in extrema fiſſura lacera, arteriam lacrumalem ad orbitam miſit. Id vidit VESALIVS p. 501. qui arteriam a carotide interna ad oculum & muſculum temporalem per eam fiſſuram deduxit. FALLOP. *de oſſib.* p. 137. tum I. SYLVIVS, VIDVS VIDIVS, VALVERDVS, PLATERVS, SPIGELIVS, D. de MARCHETTIS p. 107. COWPERVS T. 89. f. 2. Porro arteriolam per foramen exiguum ad oculum duxit IOHANNES PALFYN *van de beenderen* T. 2. f. 3. a. a. ad adipem oculi I. E. WREEDE T. VIII. & I. KVLMVS p. 80. & ad orbitam ALEXANDER MONROVS *of the bones* p. 119. ad orbitam vero & oculum I. B. WINSLOW. III. n. 74. tum VERDIER *abrègè anat.* II. p. 346. & AVGVSTVS SCHAARSCHMIDT *angiol. tab.* p. 12. ad membranas oculi ad usque iridem C. E. ESCHENBACH. p. 819. Canalem pro eadem arteria habet BAGET. *Oſteolog.* p. 71. Ad ea omnia autem inprimis animadvertimus, hanc arteriolam, quantum ego quidem tot in exemplis vidi, nunquam a carotide interna, raro a meningea, plerumque ab ophthalmica prodire, ut omni-

no hactenus a vero, ii omnes, quos excitavi ſcriptores, aberraverint, qui arteriam fiſſurae lacerae & pro re perpetua deſcripſerunt, & ab arteria comite nervi optici, ſive ophthalmica ſeparaverunt, atque carotidi internae, unde nunquam naſcitur, tamen adtribuerunt. Obſervavit autem dudum I. IACOBVS RAV, a meningea ramum orbitarium naſci, qui, niſi adeat oculi partes, diploën ſubeat oſſis ſphenoidis & frontis, tranſeat autem aut per proprium canalem, aut per foramen lacerum, apud VALENTINVM in *amphitheatri app.* p. 102. qui quidem Cl. VIR plura hic fere omnibus prioribus, vidit.

Quoties a meningea ophthalmica naſcitur, tranſit, uti diximus, per foraminis laceri extimum receſſum, aut per proprium nonnunquam foramen, inque eo tranſitu proprium ſurculum ad duram membranam remittit, per exiguum foramen alis pterygoideis inſculptum: Iſte ramus fere ſemper adeſt, atque ab ophthalmica nonnunquam inter primos naſcitur. Alias exiguus eſt, aditque duram membranam proximi receptaculi & nervum quintum, porroque ad tentorii fere adhaeſionem per duram matrem dividitur. Alias major fuit, ut pars quidem receptaculum adiret, pars per duram membranam incederet, inoſculata ramo meningeae arteriae, & per orbitarios proceſſus late regnaret, reliqua parte lacrumalis arteriae major, quae antrorſum pergebat. Haec ultima propago, ad duram matrem, licet exigua ſit, non tamen ignota manſit aut ignobilis. Venae certe nomine aut hanc arteriolam aut ſociam hujus arteriae venam pingit VESALIVS L. VII. f. 13. H. H. Pingitur etiam a VIEVSSENIO T. 17. ad X. X. Videtur eſſe arteriola per partem lateralem oſſis cuneiformis retro orbitalem tranſeuns ignota RIDLEYI *of the brain* p. 38. f. 3. *f. f.* Foramen ſuper extremam fiſſuram laceram pro arteriola ab ophthalmica ad duram membranam deſcripſit le CLERC. *Chir. Compl.* ed. 1706. p. 76. & 1739. p. 101. & ab eadem ad duram matrem, partis anterioris cranii ramulum deduxit la CHARRIERE p. 76. Huc pertinet foramen, per quod arteriola a Carotide externa ad duram membranam ire dicitur IOHANNI PALFYN edit. II. p. 57. ab ALEXANDRO MONROO VIRO Cl. repetitum p. 120. & a WINSLOWO III. n. 26. Ex eo habet Cl. ESCHENBACH p. 814. SYLVA. *tr. de la ſaignèe* p. 343. & GARENGEOT *ſplanchnolog.* II. p. 216. De noſtra arteriola enim ſermonem eſſe inde arguo, quod non alia arteria per fiſſuram ſphenomaxillarem ad duram membranam eat. Et ſi velis ad infraorbitalem referre, ut ex WINSLOWI alio loco III. n. 160. proclive eſt judicare, nullam ejusmodi arteriam ab eo trunco oriri, olim monuimus not. *u.* ad ic. *max. intern. Faſc.* II. Maximum caeterum hunc ramum ophthalmicae pinxit, & legentem orampoſteriorem orbitae fecit Cl. GAVTIER l. c. Exiguus eſt in *Tab. baſ. cran.* Inter arterias durae membranae minores tertio loco numerari poteſt, poſt ethmoideam nempe utrumque. Ea arteria receptaculi data, lacrumalis trunculus ſurculos exiguos perioſteo, orbitae, levatori palpebrae, aliquando etiam nervo optico dat & porro incumbit recto externo, atque cum eo antrorſum pergit. T. VI. f. 2. Si ab ophthalmica nata fuerit paulo propius fundum orbitae, propiusve bulbum oculi, uti diximus, extrorſum ad eundem muſculum externum ſe confert *Tab. baſ. cran.* neque porro diverſitas originis in hiſtoria diſcrimen efficit.

Dat nonnunquam propius originem, ethmoideam poſteriorem, quod ter factum vidi, tum ramulum originibus muſculorum oculi inferioris & externi. Exhibet ſurculum recto externo muſculo, & recto ſuperiori T. VI. f. 2. Y. & levatori palpebrae, & inde in ſcleroticam, quem quidem ſurculum alias ophthalmica producit. Inde dedit aliquando ciliarem externam, vel internam & ſuperiorem, has rarius, aliosque ramulos recto externo, cui accumbit ſocia T. VI. f. 2. Proxima glandulae lacrumali, dat nonnunquam, aut tunc, aut eo loco, quo ea glandula tegitur, ramum, qui uno ſurculo perioſteum orbitae perreptat f. 2. 2. H. altero os malae perforat, atque in muſculum temporalem exit. ib. *a. tab. baſ. cran.* n. 24. Is ramus occurrere ſolet & inoſculari ramo ſimili perforanti, advenienti a temporali profunda interna, ut ſuo loco deſcribam, atque perinde in arteria, ut in nervo quinti paris depicta ab ILL. MECKELIO anaſtomoſis adeſt.

Inde lacrumalis arteria cognomine glandula tegitur, aut ſupra eam incedit, ut f. 2. T. VI. nam utrumque vidi, editque ſurculos ei glandulae varios, etiam inoſculatos cum perforantibus a temporali natis. Edit porro ramum exteriorem, qui ſub glandula deſcendit, & arcum utrumque inferiorem cum ramis arteriae ophthalmicae efficit, nempe & eum, qui in medio fere muſculo ciliari inferiori eſt, & eum, qui tarſum ſequitur. Eſt *tarſea externa inferior.* Trunculum expreſſi in prima figura ad. c. in ſecunda ad y. Recepit autem inſertum ſibi ſurculum temporalis arteriae b. figurae I. & alio ſurculo conjunctivam palpebrae profunde adit, atque conjunctivam ſuperjectam bulbo oculi T. 2.

Sequitur alius ramus ad palpebram ſuperiorem *T. baſ. cran.* 25. qui uno quidem ſurculo cum ſequente inoſculatur, altero in palpebram ſuperiorem dividitur, & inoſculatur cum ramulo ophthalmicae. Eſt β. fig. 1. Non eſt perpetuus, & alias oritur ante perforantem oſſis malae, prius quam arteria lacrumalis ad glandulam cognominem perveniat. Pergit truncus lacrumalis trunco ſuo ſuper glandulam ire, & dat denuo ramum levatori palpebrae ſupe-

ſuperioris, & ipſi palpebrae cognomini. Dat ea ſede, jam ante glandulam, ramulum in foramen nutritium orbitae, quod eſt in ejus pariete ſuperiori.

Tunc ramum palpebralem ſuperiorem edit f. 2. δ. *bas. cran.* 25. qui conjunctus cum ſurculo arteriae temporalis trunculum efficit, ex quo cum ramo ophthalmicae jam dicto *s.* f. 1. arcus fit in ſuperiori palpebra, diverſus a tarſeo, poſterior & ſuperior. In eum ramum autem ſurculus redit, quem diximus cum ſequente inoſculari f. 2. β. Ab eodem demum trunculo deſcendente, cum eodem temporalis ramo t. 1. d. f. 2. μ. miſto, etiam *arcus tarſeus ſuperior* fit, qui oram ciliatam palpebrae fere legit, & cum ophthalmicae ſimili ſurculo coit F. 2. *s.* f. 1. g. Eſt *Tarſea ſuperior externa.* Saepe ſola eſt, absque acceſſorio ramo β.

Editis tarſeis truncus reliquus lacrumalis in adipem palpebrae ſuperioris evaneſcit, & in ſupercilium nonnunquam adſcendit. Reſectus exhibetur f. 2. *s.*

Alias in ipſa fiſſura ſphenomaxillari trunculus lacrumalis diviſus eſt. Unus ſurculus, a quo profecta eſt arteria receptaculi, exterior, rediit in orbitam, tectus eſt glandula lacrumali, dedit huic ſurculos, & ramum perforantem oſſis malae, qui etiam perioſteo orbitae dedit, duasque tarſeas. Reliquus vero ejus diviſionis, quam dixi, trunculus interior perrexit per orbitae ſuperiora inter levatorem palpebrae & externum, dedit huic & recto ſuperiori oculi inſignem ramum, aliumque, unde duae ciliares natae, tunc maximam ciliarem ſuperiorem, & in ſuperiorem oculi muſculum terminata eſt. Duo adeo hic fuerunt trunci arteriae lacrumalis, exterior, meningeus, & interior ophthalmicus.

Alias parva omnino fuit lacrumalis, quam aut ophthalmica dederat, aut meningea, ut omnino mole ramorumque numero ſuperaret ea, quae per foramen oſſis malae a temporali advenerat. Et tunc utraque tarſea exterior a temporali naſcitur *Faſc.* III. *not.* 22.

Satis vero conſtantes rami ſunt a lacrumali, meningeus, perforans malae, palpebralis ſuperior, & inferior, & lacrumales proprii, praeter minores ſurculos. Inconſtantes ſunt ethmoidea poſterior, ciliares.

2. ETHMOIDEA POSTERIOR melius mihi videtur dici, quam *naſalis poſterior*, quo nomine olim uſus ſum Faſcic. III. p. 16. Non perpetuam eſſe monui, cum ne foramen quidem perpetuum ſit, quo ſubit, ejus enim loco exiguos in oſſe cribriformi poros vidi. Frequentius tamen adeſt; Utplurimum ex ophthalmica provenit, aut inter primos ramos, aut anterius ex nervi optici convexitate poſt datas ciliares omnes, aut denique iterum anterius, & continuo ante anteriorem ethmoideam. Quater a lacrumali nata eſt, ſemel a ſupraorbitali ramo, & denique ſemel a ramo muſculi interni. Vidi ſolam adfuiſſe hanc ethmoideam, cum per anterius foramen vena absque arteria iret.

Migrat introrſum ſub rectis ſuperioribus muſculis, quibus nonnunquam ramos exhibet, & ſupra patheticum, cui & ipſi aliquid impertit, & foramen orbitarium poſterius ſubit, quod aut proprium oſſi frontis eſt, aut cum plano commune, aut huic oſſe majori ex parte proprium. In junioribus pueris, quibus nullae hactenus cellulae ethmoideae ſunt, unice ad duram membranam inpoſitam parti oſſis ſphenoidis cum cribroſo unitae, & ad cartilaginem conicam abit, quae inter utrumque os eſt, & ad vicinam cribroſam laminam. In adultis vero hominibus, quibus cellulae in cribroſo oſſe ſunt, iis aliqui quidem ramuli deſcendunt in eas cellulas, quae maxime poſteriores ſunt, inque earum membrana dividuntur, & in cellulam ſphenoideam usque veniunt. Inoſculatur in iis cavernulis cum ramulis naſalis arteriae a maxillari interna natae. Trunculus autem in cranii caveam redit, & partim poſterius dividitur, ante alas minores ſphenoideas, partim cum lamina cribroſa antrorſum it, & conjungitur arteriae ethmoideae anteriori, atque perinde ramos in duram membranam proceſſuum ethmoideorum, & ſurculos cum ramis nervoſis olfactoriis in ſeptum narium deorſum mittit.

Exigua hujus arteriolae memoria eſt. Aliqui foramen habent arteria omiſſa, ut BAGET *Oſteolog.* p. 61. PALFYN Anat. Chir. II. 171. aliique. Alii Cl. viri arteriolam per foramen orbitarium poſterius ire non ignorarunt, uti WINSLOWVS, qui eam arteriam ab infraorbitali derivat IV. n. 297. tum LIEVTAVD p. 132. &c. Habet etiam ILL. ROSEN de *baſ. calvar.* p. 12. Denique ALEXANDER MONROVS addidit, eam arteriolam oriri a Carotide interna, prius quam duram matrem perforet l. c. p. 80. Id etiam vaſculum ex loci ratione ſuſpicor eſſe, quod indicavit H. RIDLEY f. 2. ad *b. b.* & per duram membranam retro os cribroſum incipit apparere.

3) CENTRALIS RETINAE, dudum ramis ſuis innotuit, qui ab omni tempore in retina ſe conſpiciendos dederunt, uti continuo oſtendetur. Truncum ipſum, unde oriatur, ſerius definiverunt. Per nervum opticum arteriam advenire EVSTACHIVS, RIDLEYVS p. 144. & alii numeroſi ſcriptores viderunt, interque nuperos WINSLOW. IV. n. 298. I. BONHOMME p. 147. TAYLOR p. 371. ESCHENBACH p. 819. ILL. HEBENSTREITIVS aliique. Ex durae tamen matris arteria non bene derivat Cl. DIONIS *Cours d' anat.* p. 564. 565. neque recte ex arteriis cerebri cum nervo optico advenientibus exque trunco diverſo ab

ophthalmica ILL. I. E. HEBENSTREIT. p. 4. 5. & PETRVS LOBEN. 34. uti *intima vaſa retinae a cerebro venire, & per ſubſtantiam nervi decurrere* EVSTACHIVS ſcripſerat, indeque *guttulas ſanguinis exprimi, de multit.* p. 141. Ita neque ferri poteſt TAYLORVS, quando retinam vaſa a choroidea habere, & inde vaſculoſam membranam naſci ſcripſit p. 38. aut I. BONHOMME, quando centralem arteriam retinae ab iis truncis derivat, qui perforata ſclerotica turbines faciunt p. 147. Mihi toties removenti pleniſſimam vaſis choroideam, nunquam vel unus ramulus occurrit, qui retinam adiret.

Oritur autem plerumque ab ophthalmicae trunco, inter ingreſſum in orbitam & eam ſedem, qua arteria nervum ſupergreditur, vel prius quam ciliares arteriolae, ut f. 2. *a.* & f. 7. vel iis miſta arteriolis, ut *g.* f. 4. Eſt tamen, ubi a ciliari inferiori, aut ſuperiori, aut interna, eſt ubi ab inferiori arteria oculi natam vidi. Frequens eſt etiam, non unum ſed duos, tresve trunculos ab ophthalmica arteria, aut aliter natos ad nervum opticum ire, quorum alter (aut duo) in dura & pia membrana & medulla nervi optici dividitur, inmiſtus etiam ramulis advenientibus a primis nervi optici ramis prope ſellam equinam natis, & cum arteriolis ciliaribus. Hos ramulos, non repletos, diſſectos, poroſam fabricam optici nervi efficere auctor eſt Cl. MOELLERVS l. c. p. 8. Praecipuus autem, certe dignitate ſua, truncus decurrit per nervi fere axin, MORGAGNO etiam dictus l. c. p. 299. 300. in quo ſulcum vacua relinquit, & demum ſcleroticam perforat aut unicus, quod etiam in homine frequens eſſe MOELLERVS fatetur, aut duo etiam, aut tres. In homine certe duos vidi, centralem, & aliam ex ambitu arteriolam, quale quid etiam MORGAGNO occurrit *Epiſt.* XVII. n. 44. In animalibus brutis non rarum eſt, duos & tres, ut nuper vidi, etiam trunculos eſſe, uti erudite & copioſe, ut ſolet, oſtendit IDEM VIR ILL. l. c. & olim MALPIGHIVS *de cerebro* p. 9. Duos etiam trunculos vidit EDMVNDVS MARIOTTE *nouv. decouv. ſur la vue* p. 514. & p. 527. ic. a. d. ſex ſeptemve in canibus offendit MOELLERVS n. 20. Ingreſſus autem hujus arteriae non repletae porum in ſcleroticae tunicae albo circulo relinquit, quem puncto expreſſit EVSTACHIVS T. XXXX. ubique & circuli ſimilem pingit MOELLERVS l. c. f. 1. 2. D. D. Perforat autem medium circulum album, (qui in fele fuſcus eſt) ſcleroticae, quo nervus opticus obducitur, qua retinam tangit. Porum opticum HEROPHILVS, & omnis ab eo antiquitas dixit, foramen nempe, quod in diſſecto nervo de vacua arteria ſupereſt.

Verum arteria noſtra in retina ramos numeroſos emittit, magnis angulis divaricatos, quod recte expreſſit EVSTACHIVS T. 40. f. 3. 5. 8. & 10. Minus bene pinxit VESALIVS l. VII. c. 14. f. 15. & BRIGGSIVS f. 2. rectius tribus ex trunculis ramis numeroſis Cl. MOELLER f. 3. Noſtrae icones a naturae imitatione mutatae ſunt, ob retinae plicas, quae vaſa propius ſibi invicem cogunt accedere. Exhalatio nempe humoris vitrei planiorem retinam fecit. Pauca etiam vaſcula expreſſi, cum pictor adhaeſioni retinae & lentis magis intentus eſſet, quam minima aliqua concuſſio deleviſſet. Ad verum tamen numerus ramorum pictus eſt T. 7. 8.

Hae arteriolae vero ſanguine plenae ſunt, & in homine & in animalibus, uti in Gazella & Leone Pariſini viderunt, in bove I. B. DV HAMEL. *corp. anim.* L. II. c. 5. Ea ipſa vaſa ſufficere viſa ſunt CLAVDIO PERRAVLT, ut caecitatem circuli ſcleroticae explicaret *nouv. decouv. ſur la vue* p. 504. ed. Batav. In viventibus adhuc felibus ſub aquam demerſis, optime adparent, unde quidem pelluciditas retinae non oſtenditur, nam ejus medulla convexitatem retis vaſculoſi tegit. Plurimas arterias & venas retinae jam GALENVS *de uſu part.* L. X. & apud ORIBASIVM dixit. Habent inde VESALIVS, EVSTACHIVS, tum H. F. ab AQVAPENDENTE *de viſu* cap. 5. V. F. PLEMPIVS *Ophthalm.* L. I. c. 8. F. SYLVIVS apud C. BARTHOLINVM p. 290. & apud THOMAM p. 518. WEPFER. de *cicut. aq.* p. 117. RIDLEYVS p. 144. A vaſis cerebri mercurio repletis retinae vaſa deduxit VIEVSSENIVS *tr. des. liq.* p. 248. Nudo vero oculo conſpicua eſſe, & ſanguine ſponte plena COWPERVS recte monet *append.* f. 28. Numeroſiſſimas arteriolas in faſciculo pinxit RVYSCHIVS Ep. XIII. f. 7. B. 16. B. & MOELLERVS, quem modo citavi.

Teguntur, qua choroideam reſpiciunt, multa medulla nervi optici, quae per multa foramina circuli albi ſcleroticae trajecta in retinam expanditur. Eorum foraminum numerus ad triginta usque ſurgit. Qua vero vitreum humorem contingunt, ea ſede nuda ſunt, unice inter ſe cellulоſitate unita. Pellucent autem per retinam, dum ipſa pellucet: ſi eadem valde pulpoſa & craſſa fuerit, minus conſpicua ſunt, niſi retina removeatur. conf. Cl. HEVERMANN T. II. 849. Nempe de anatomico ſermo eſt, qui convexi bulbi oculi tunicas ex ordine deglubit, & convexitatem retinae primam oculo obverſam habet. Inde nata eſt conjectura RVYSCHII, qui medulloſum retinae a membranoſo diſtinxit *Theſ.* II. *aſſ.* 2. n. 12. &c. & arteriolarum conjunctos fines pro tunica haberi poſſe dudum credidit *Epiſt.* XIII. p. 15. ILL. vero ALBINVS vaſa retinae omnino pro membrana propria numerat, quae a retinae medulloſa parte diverſa ſit. Nempe ſatis facile replentur retinae vaſa, in junioribus inprimis hominibus & animalibus, atque eadem, quae pellucida fuerant, nunc rubentia rete artificioſum efficiunt, quale apud ALBINVM

NVM olim vidi, & deſcribunt Cl. VIR. MOEHRING *de viſu.* p. 59. MOELLER n. 19. P. LOBE n. 49. 50. CAMPER *de quib. oculi part.* p. 8. I. TAYLOR p. 25. 38. Poſſe vero medullarem retinae laminam removeri, ut vaſculoſum rete membranae figuram retineat, aegrius perſuadeor, etſi decuti & deleri medullam vaſis ſuperſtitibus facile eſt.

Terminus arteriarum retinae difficilis eſt. Equidem retinam non penitus moleſtiſſimum eſt, ad lentem cryſtallinam usque ducere. Soleo id vel in recente oculo hominis tentare, vel in oculo, qui ſclerotica demta, integra vero relicta choroidea in alcohole fere 24 horis maceratus fuerit. Remota enim poſtmodum choroidea adparet, retinam, quae nunc ex pellucida & mucoſa, alba & pulpoſa membrana facta eſt, inter vitreum humorem & coronam ciliarem, a qua nigris quaſi radiis (f. 7.) pingitur, pergere teneriorem, atque lentis cryſtallinae capſulae non in maximi circuli ambitu, ſed anterius omnino adhaerere, ut cum capſula lentis manifeſto continuetur, & leniter ſuper eam lentem agitari poſſit. Conf. f. 7. & 8. Facile vero fit, ut retina, qua parte huic coronae ſubtenditur, abrumpatur, quaſi reſecto circulo, neque porro ad lentem cryſtallinam perveniat. Verum etiam tunc in recentibus oculis veſtigia retinae inter hanc coronam & vitream membranam ſuperſunt. Similia eorum, quae hic deſcribimus, pinxit EVSTACHIVS T. 40. f. 5. & deſcripſit Cl. FERREIN ap. Cl. RAMSPEK in *tentam.* I. p. 24. & nuper PALLVCCI *methode d'abatre la cataracte* p. 20. qui nomen retinae in *membranam communem* mutavit.

Verum non ideo facile eſt, retinae vaſa ad ultimos fines perducere. Id in ovium oculis equidem eſt facillimum magnos ramos videre, qui abſcedunt a media retina, ex rubris ejus membranae vaſis, ipſi tamen fines vix adparent, ut etiam magis ratione quam experimentis ab ILL. ALBINO confirmentur apud LOBE n. 51. In bove videntur vaſa eſſe ILL. MORGAGNO dicta *Epiſt.* XVII. n. 28.

Deinde anterius vaſa retinae vulgo nota quidem ſatis ad viciniam usque ligamentorum ciliarium deduci, & olim BRIGSSIVS f. 7. Ad lentem denique usque, & retinam & vaſa ejus perduxit EVSTACHIVS T. 40. f. 9. CEL. vero noſter ZINNIVS nuper deſcripſit circulum interiorem vaſorum retinae, qui ſit prope *originem proceſſuum ciliarium*, unde rami aliqui ad retinam redeant, alii lentem verſus inter proceſſus ciliares & vitreum ferantur, de *vaſ. ſubtil. oculi* p. 26. de quo circulo non interpretor voces Cl. HEBENSTREITII, qui *vaſa retinae* ait *in circulum arterioſum venire, qua parte retina proceſſui ciliari & capſulae lentis adhaereat* p. 5. Nam ad eundem circulum paulo poſt Cl. VIR arterias choroideae tunicae ducit. Fateor autem, me Cl. ZINNII circulum non vidiſſe, neque nunc ullo modo licet inquirere. Ab eo autem circulo ramulos ad ambitum lentis cryſtallinae una cum retina ſub proceſſubus ciliaribus venire, ita probabile eſt, ut vix poſſit non verum eſſe. Vide, quae de ea re ZINNIVS noſter fuſius docet.

Denique Ill. ALBINVS arteriolam a centrali retinae natam per medium humorem vitreum euntem, atque poſteriori mediae capſulae, & ipſi corpori lentis cryſtallinae inſertam dicitur oſtendiſſe Cl. Diſcipulis, PETRO LOBE l. c. n. 51. 60. I. HENRICO MOELLER. n. 21. HEVERMANNO l. c. p. 891. Hae videntur eſſe arteriolae parum ramoſae, quae a vaſculis retinae natae per vitrei corporis cellulas protrahuntur ad lentem usque AMBROSII BERTRAND p. 74. Olim RVYSCHIVS arteriam lenti innatam vidit Theſ. II. p. 37. 38. verum non penitus centro ejus lentis inſeruit T. I. f. 8. Mihi non perinde, ut WINSLOWO, facile viſum eſt replere lentis aut capſulam aut corpus IV. n. 301. aut ſponte in fetu vaſa lentis conſpicua detegere, ut PETITO *Mem. de l'Acad.* 1736. p. 627. 628. Ed. Belg. & cum olim vaſa capſulae putarem me vidiſſe, vaſa membranae pupillaris fuerunt, quae anterius utique lenti incubuerunt. Non certe imperite GALENVS venas lenti aut vitreo humori negavit *de util. part.* L. X. c. 1. nempe quae conſpici poſſent. Quae vero appinxit HOVIVS, ea nimis numeroſa ſunt, quam quae fidem inveniant.

Adjicere viſum eſt hac occaſione, cum retina ſubliniat coronae ciliaris interiorem faciem, coronae vero exterius ligamenta ciliaria illa incumbant, quae tota nigerrimo pigmento atrantur, cumque corona ciliaris penitus absque alterius membranae exemplo aterrima, ſimplex, pulpoſa & absque vaſculis ſit, videri mihi eam coronam coagulum muci nigri eſſe, qui inter retinam & inpoſita ligamenta ciliaria figuratur, quale nigrum pigmentum in magnas maculas effuſum, & informe, paſſim etiam retinam infantum obducit, procul dubio a choroideae interna lamina natum. Figuram autem floris quaſi diſcoidis ſimilem, ſulcatamque ciliaris coronae ligamenta ciliaria illi muco potuerunt inprimere. Maculae vero eae nigrae retinae inpoſitae ſunt ex iis argumentis, quae non ſinunt eam opinionem veram eſſe, in qua choroidea pro organo viſus habetur. Qui enim poſſint per eas maculas radii a vitreo humore & retina ad choroideam penetrare? Uti vice verſa alba choroidea cuniculorum, quibus pupillae rubrae ſunt, primarium argumentum MARIOTTIANVM frangit, quod ab albore reflectente retinae ſumitur.

4. SVPRAORBITALEM ophthalmicae ramum voco, qui per foramen hoc nomine dictum, in frontem exit: Ob id ipſum iter, ut in univerſum etiam minora vaſa, quae oſſeos

canales perambulant, innotuit GODEFRIDO BIDLOO T. V. f. 1. qui etiam iconem dedit, MONROO, NESBITIO *Osteogen.* p. 48. NIC. ROSENIO, qui inscriptiones ossis frontis non neglexit, quae a profundo ramo nostrae arteriae nascuntur *de bas. calv.* p. 10. Haec est arteria, quae ex *Carotidibus vel meningeis, cum nervo supraorbitario ad supercilia, palpebram superiorem & conjunctivam ejus abit* Cl. I. E. HEBENSTREIT. Arteria ipsa perpetua est, magnitudo incerta, ut nonnunquam ramus, qui per foramen supraorbitale adscendit, ad frontem major, quam in orbita sit, atque haberi possit pro ramo temporalis arteriae, qui orbitam subeat.

Nascitur ab ophthalmica post centralem retinae, ante ciliares, ea sede, qua nervus opticus ad interiora emergit, alias vero tunc demum, quando ea arteria optico nervo incumbit ut *l.* f. 2. Rarius a lacrumali provenit. Incedit antrorsum, continuo sub orbitae periosteo, adjacens levatori palpebrae, adipi nixa, qui oculo plurimus circumfunditur, & pathetico musculo. Ramulos edit musculo pathetico, recto interno, recto superiori, palpebrae levatori, scleroticae membranae oculi & periosteo orbitae. Est ubi dedit ethmoideam posteriorem, jam descriptam, est ubi ciliarem superiorem emisit. Venit ad sulcum marginis orbitae insculptum ossi frontis, qui alias foramen est, aut osse perfectum, aut ligamento T. VI. f. 1. sodalis nervi ophthalmici, sed minor, ut passim nervi foraminum osseorum sua arteria sodali majores sunt, maxillaris superior, dentalis superior, infraorbitalis, opticus &c. Abit in duos fere ramos, ut nervus socius. Alter interior aut per foramen supraorbitale, aut proxime p. f. 1. adscendit, longe lateque per os frontis in periosteo divisus hinc sulcos ossi insculpit & altero ramo extrorsum declinante, temporalis arteriae surculis inosculatur. Ramulos etiam dat in diploën ossis frontis, per exigua foramina, quae supraorbitali proxima adsident, dicta Cl. le CLERC *Chir. Compl.* p. 37. Alter ramus introrsum sparsus cum ramis arteriae ophthalmicae coit, qui ultimi omnium truncum ejus arteriae in glabella terminant. Est, ubi exiguus ramus est, qui foramine exit, & superciliari arcui inseritur. *n. o.* f. 1. Alter ramus *exterior* arteriae supraorbitalis rarius per foramen it, magis inclinatus, tectus orbiculari palpebrae, & corrugatore supercilii, incedit extrorsum, & cum ramo profundo temporalis l. f. 1. arteriae, atque nonnunquam cum ramo profundo lacrumalis arteriae *b.* & denique cum superciliari ophthalmicae arcu *n.* insignem anastomosin habet.

5. CILIARES arteriae dudum notae fuerunt, & duas VESALIVS pinxit L. VII. c. 14. f. 16. 17. & similis est icon CASSERII L. X. T. 12. f. 2. Sex ramos numeravit, qui scleroticam perforent, WILLISIVS *de anim. brutor.* p. 154. Posterius vero scleroticam perforare ramosque dare uveae & retinae reliquit WEPFERVS de *cicut. aquat.* p. 117. Ornatius RVYSCHIVS serpentinas inprimis flexiones expressit, quas haec vascula etiam magis induunt, postquam repleta turgent XIII. T. 16. f. 6. 8. IDEM duos trunculos sed ramosos pingit, numerum tamen ramorum, qui in uveam veniunt, non penitus naturali aequalem fecit. Duos utplurimum vocat AMBR. BERTRAND n. 26. p. 60. duos LIEVTAVD p. 132. duos P. LOBE l. c. n. 34. & duos, qui posteriorem sedem scleroticae perforent, HEVERMANNVS *Physiol.* II. p. 885. Haec scripta reperi: cum vero arteriarum ciliarium trunculi & origine ludant & numero, omnino res meretur, per vicium enarrationem intra terminos aliquos restringi.

In primo adeo cadavere, quod describendum sumsi, & quod delineationi fig. 2. inserviit, ante reliquas nata est *arteria ciliaris exterior* Y. f. 2. quae ramum retrorsum nervo optico dedit, aliumque antrorsum ad eundem nervum, ejusque piam membranam adque medullam: Trunculo suo excurrit exterior, quam nervus opticus, & decem majoris minorisve diametri scleroticam perforavit. *Ciliaris altera superior* exigua, hic in ipso optico nervo nata est, & recta satis antrorsum ivit, duobusque ramis scleroticam perforavit. In exemplo ad alterum oculum ejusdem corporis major, & numerosioribus ramis divisa in figuram recepta est. Vide *e.* f. 2. 3. & *Tab. bas. cran.* ad 4. *Tertia* fuit *ciliaris inferior*, grandis, sub muscularem inferiorem oculi submissa, quae proxima priori provenit, & flexuosa, interius subjecta nervo optico, multis ramis scleroticam exterius & inferius perforavit. *Quarta* ab inferiori oculi musculari trunculo nata est φ φ. f. 2. A. f. 3. eademque multifida multisque ramis scleroticam subiit.

In alio corpore tres ciliares fuerunt, exterior: superior: inferior: a trunco omnes. In *tertio* quatuor: superior: inferior nata ab inferiori musculari: superior alia interior nata a supraorbitali: quarta demum exterior a trunco ophthalmicae accessit. In *quarto* cadavere sex trunci fuerunt; superior exterior a lacrumali; parva inferior a musculari inferiori; interna magna ab ophthalmica nata; alia ex trunculo misto ex radicibus, quas dederant surculi ophthalmicae & ethmoideae posterioris; denique quinta & sexta, grandes eae, a lacrumali arteria. In *quinto* sex iterum trunci fuerunt, ab ophthalmica quatuor, duae vero ab inferiori musculari. In *sexto* duo trunculi: ciliaris superior interna, quae etiam nervo optico dedit; & altera externa nata a musculari inferiori. In *septimo* tres: Inferior magna, quae etiam centralem genuit: superior; interior: superior, haec parva ex trunco ophthalmico omnes. *In octavo* oculo quatuor: ex trunco quidem ciliaris

ris ſuperior exterior; tum ciliaris interna, quae ramum dedit nervo optico; duae denique aliae ex ramo muſculi interni, non a trunco muſculari inferiori, natae, cum is ramus interni muſculi hic ſolito grandior eſſet. *In nono* iterum quatuor; inferior: exterior: utraque ex trunci ophthalmici primis ramis; a lacrumali vero duae aliae, internae utraque, ſuperior & inferior. In *decimo* quatuor prima; ciliaris ex trunco; altera ab inferiori muſculari; tertia ciliaris a lacrumali, & denuo quarta a trunco ophthalmico, adjacente nervi optici lateri interno. In *undecimo* quatuor. Ex ophthalmica ſuperior externa & interna ſuperior alia externa inferior ab inferiori oculi; & alia inferior ex trunco. In *duodecimo* tres. Ex trunco magna ſuperior, quae omnino ſedecim ramulis duorum ordinum ſcleroticam perforavit; nata poſt primos ramos ophthalmicae: inferior proxime truncum inferiorem nata, quae nervo optico dedit, & plurimas inferiores ciliares emiſit: tertia inferior a muſculari inferiori. In *decimo tertio* ſex iterum; duae a trunco ophthalmicae, duae a lacrumali, duae denique denuo ex trunco natae. Plures varietates putavi taedio fore.

Adparet his collatis, ubi pauciſſimae ſunt ciliares arteriae, duas eſſe, ubi plurimae ſex, reperiri etiam tres & quatuor. Naſci autem plerasque a trunco ophthalmico, alias a muſculari inferiori, rarius ab ethmoidea poſteriori, aut ſupra orbitali, aut ramo interni muſculi grandiori, denique a lacrumali unam aliquando duasve provenire, atque hactenus a meningea arteria naſci, ſi ea lacrumalem genuerit.

Ubi arteriae ciliares ad oculum accedunt, ſolent earum aliquae, in nervi optici cum ſclerotica plicam ramum unum utrinque edere, qui in ipſa celluloſitate, quae ſcleroticam conſtituit, cum ſimilibus transverſis ſurculis aliarum ciliarium coit, & circulum efficit, qui finem ambit nervi optici T. VI f. 4. i. In eum circulum inmittuntur etiam ſurculi aliqui a nervi optici ramis orti, ex ipſa pia matre advenientes. Deſcripſit etiam Cl. ZINNIVS, cui primum indicium debeo.

Ramos, quos adtinet, qui ſcleroticam perforant, ii multo numeroſiores ſunt, quam vulgo ſcribitur, quindecim, viginti, & triginta, cum ſinguli trunculi in duos pluresve ad ſedecim usque ramos findantur, eorum vero quilibet ſolus ſuo canale ſcleroticam perforet. Duorum vero ordinum ſunt, quos & locus perforatae ſcleroticae, & inprimis finis diſtinguit.

Pleraeque *ciliares*, quas *breves* voco, vel *poſteriores*, proxime nervum opticum, duplici tamen (& ultra) ordine, poſtremam ſcleroticam perforant, & choroideam adeunt b. f. 4. de quibus plura continuo dicemus. Ramulos aliquos ſcleroticae etiam impertiunt f. 2. 3. cum aliis ejus ſurculis a muſcularium ramis natis, & circulo inprimis communicantes, qui eſt ad radicem bulbi oculi. Numeroſas has arterias ad uveam perforantes prope nervum opticum dixit ALLEN MOVLIN, & depinxit T. 2. f. 5. Hae ſunt, quae in poſteriori parte ſcleroticam perforant RVYSCHII Ep. XIII. p. 30. & HEISTERI n. 20. Non bene quatuor vel quinque loca nominat, ubi perforent I. B. WINSLOWVS IV. n. 299. Quatuor ramos perforantes facit BERTRAND n. 27. ſed eos ramos pro venis habeo, cum vortices ipſis tribuat, pro arteriis vero noſtris recipio eas, quas n. 28. ait ab oculi fundo ingredi. Duas tantum poſteriores arteriolas ciliares fecit, easque minores Cl. HEVERMANNVS p. 186.

Alter ordo *ciliarium longarum* eſt, quae ſcleroticam remotius a nervo, linea & ultra, penetrant, ſenſim in ejus ſubſtantiam demerſae, non absque ramis in ſcleroticam inmiſſis, nervulorum perpetuae comites. Earum numerus exiguus eſt, duas frequenter vidi, ut f. 4. 5. 6. Moles paulo quam prioribus major eſt.

Has forte voluit VESALIVS, quando fere mediam ſcleroticam perforatam depinxit fig. 16. Certius autem huc refero *fontes aquoſos* NVCKII, tum ex hujus Cl. Viri, tum ex HOVII iconibus, ex quibus manifeſtum fit, eſſe ramos Carotidis, qui ſcleroticam remotius a nervo optico & remotius quidem, quam in homine, perforant. Duos etiam ejusmodi ductus, uterque Ultrajectinus anatomicus depingit, HOVIVS quidem T. 6. f. 5. 6. T. I. f. 1 & 2. T. 2. f. 1 & 3. NVCKIVS vero T. VI. f. 1. ex quibus ultimo citatis figuris, & ex inſertione in circulum uveae confirmatur, vaſa longa noſtra eſſe, quae *fontes* uterque vocat. Has etiam arteriolas eſſe videtur, quae in *media parte* ſcleroticam perforant, dictae RVYSCHIO *Epiſt.* XIII. p. 30. & HEISTERO l. c. n. 20. qui recte vidit, circulo uveae iſtas inſeri *ib.* n. 21. Huc refero arteriolas illas, quae duarum, triumve linearum iter inter ſcleroticam & choreideam deſcribunt, ANTONII MAITREIEAN *maladies de l'oeil* p. 30. An ſunt ſex ſeptemve rami, quos mediam ſcleroticam perforare ſcripſit Cl. HEVERMANN. l. c. p. 885? An connumeravit quatuor venas vorticoſas, quas omnes anatomici pro arteriis hactenus habuerunt?

Trunculos diximus, ſequitur, ut utriusque ordinis ramos ſequamur. *Longae arteriolae ciliares*, ante reliquas ſive exterius ipſis inpoſitae, recta fere longitudinem choroideae metiuntur, & nonniſi paucos & minimos ramulos anterius ad eam membranam emittunt. Cum vero choroidea tunica, qua cum ſclerotica connectitur paulatim alba celluloſitate, brevi, ſubtili, lubrica, mollique obducatur, quae utriusque membranae vinculum eſt, & *orbiculus ciliaris* fere vocatur *Comm. Boerh.* IV. p. 143.

p. 143. in ea ſede arteriola longa quaelibet divaricatur in ramos fere duos, qui ad obtuſiſſimum angulum discedunt, atque aliis ramis ſimilibus arteriarum ciliarium anteriorum occurrunt. Hae, de quarum truncis continuo dicam, ſimiles, ſed multo numeroſiores, occurrunt utrinque longis arteriolis, atque ita circulus naſcitur, in principio uveae exteriori, multa celluloſitate obductus, ſemiduplex, cum & interior anulus ſit, & extus circulum amplexae arteriolae f. 6. Flexuoſus utcunque eſt, f. 5. continuus autem undique clauſusque.

Circulum ipſum NVCKIVS primus pinxiſſe videtur, T. VI. f. 1. quae tamen figura minus aut circulum repreſentat, aut naturam. Inde RVYSHII induſtria acceſſit, qui in balaena ramum majorem circulariter uveam ambeuntem dixit. *Theſ.* II. *Aſſer.* I. n. I. cum icone T. I. f. 6. quae ab humana variis modis abludit. Infinita enim numero vaſa a choroidea circulum adeunt, quod nobis ſecus ſe habet. Icones I. HOVII mihi multo meliores videntur. Nam & originem circuli a vaſis longis habet T. 2. f. 1. G. G. f. 3. C. C. & f. 2. E. G. flexuoſamque indolem L. & f. 3 & 2. & ramos ſerpentinos ad iridem euntes N. ib. fig. 1. In homine etiam reperit IDEM p. 56. Recentiores omnes eum circulum receperunt, figuram poſt RVYSCHIVM nemo dedit. Habet ergo Ill. HEISTERVS l. c. n. 21. 24. DVDDELL *of the cornea* p. 18. WINSLOW n. 299. c. de St. YVES p. 25. BERTRAND n. 28. HEVERMANN. p. 887. aliique. Denique hunc circulum arterioſum pro ſphincter pupillae recepit, qui eam coarctet, Cl. B. D. MAVCHART *de phthiſi & ſynizeſi* p. 18.

Dicendum eſt autem de arteriolis *ciliaribus anterioribus*, quas primum deſcripſi Faſc. III. p. 16. Nempe rami arterioſi muſculos ſequentes, rectum ſuperiorem, internum, inferiorem, externumque orti, uti in hiſtoria ophthalmicae arteriae dictum eſt, ab ophthalmico trunco, a ramo ſupraorbitali, inferiori oculi & lacrumali, comitantur eos muſculos ad ſcleroticam, ad lineae a cornea diſtantiam, picti etiam a VESALIO l. c. f. 16. 17. 18. 19. Ibi a ſingula fere harum arteriarum tres quatuorve ſubtiles ramuli naſcuntur, qui ſcleroticam perforant, perinde uti poſteriores ciliares vulgo notae ſolent f. 4. m. m. Numerus incertus eſt, ſex & decem numeravi & duodecim, & forte plures fuerunt. Eae arteriolae veniunt per celluloſam telam in orbiculum ciliarem & praecipuis ramis inmittunt ſe circulo uveae, cujus partem efficiunt, quae inter vaſa longa eſt. Solent & ipſa divaricari, minoribus tamen angulis, & vel circulo inſeri f. 6. vel etiam ramis divaricatis arteriarum longarum, ut ad *e.* & *g.* f. 5. Eſt, ubi praetergreſſae circulum, continuo uveam adeunt. Aliquos autem ramulos parti pallidae tunicae choroideae dant. Ea enim membrana poſterius, propius trunculos arteriarum, ſature ſpadicea eſt, & plena ſanguine in recens natis pueris, paulatim vero antrorſum expalleſcit, & vaſculorum numerus, verſus celluloſum orbiculum minuitur, ut pauciſſimae ibi arteriolae a poſterioribus ciliaribus ſuperſint. Eum ergo defectum ſuppleturae anteriores ramos emittunt, poſterioribus etiam inoſculatos F. 4. Nemini has ciliares dictas arteriolas, arbitror, niſi velis ramulos eo referre, qui ex circulo ſcleroticam perforent BERTRANDI n. 28. p. 61. Vidi aliqua tamen vaſa choroideae poſtica, quae ad circulum usque uveae venirent, eique ſe inmitterent. Omnia autem vaſa hactenus dicta ſanguinea ſunt.

Ex circulo, quem nunc deſcripſi, rami in iridem veniunt. Haec ſunt illa pellucida vaſcula uveae, de quibus nuper inter Clar. Viros SENACVM, FERRENIVM & BERTINVM disputatum eſt. Cl. FERRENIVS vaſcula uveae non repleta viderat in *Hiſt. de l'Acad.* 1738. Eam rem amici Cl. VIRI habuerunt pro memorabili invento, vaſorum nempe minoris generis, quae ſola hactenus ratione cognita eſſent, oſtenſione manifeſta, nunc demum inventa (MONTAGNAT *ſuplèment a la lètre a* M. BERTIN p. 68.) Contra Adverſarii VIEVSSENII locum oppoſuerunt, in quo neurolymphatica vaſa faciei poſterioris iridis cinerea & radiata dicuntur, orta equidem ex connexione retinae cum lente, inſerta vero extremae iridi, efficientia circulum, qui ſit ſphincter pupillae anguſtator *tr. des liqueurs* p. 211. Deinde a RVYSHIO delineata eſſe & ab HOVIO objecerunt *lètre a M. D. ſur le nouveau ſyſtème de la voix* p. 37. & *lètres ſur les arteres lymphatiques* p. 53.

Utcunque ſe iſta habeant, certe vaſa uveae decolora ſunt, atque multa teguntur, hincquidem anterius celluloſa colorata villoſitate iridis, quae floſculos facit, pro muſculoſis fibris habitos, inde poſterius nigro pigmento uveae: vide Cl. ZINNIVM. p. 23. Replevit ea vaſa primus, ni fallor, RVYSCHIVS, qui & majores ſerpentinas & minores arteriolas fecit *Epiſt.* XIII. T. XVI. f. 17. 18. ex balaena vero pinxit *Theſ.* II. T. I. f. 6. Mirifice vero, quaſi duo quadrata forent, quae ſe decuſſarent, ſculpſit BONHOMME T. 14. f. 7. Deſcribit etiam Cl. BERTRAND n. 30. 31. In univerſum vaſa iridis radiorum modo, paulum tamen flexuoſa, tendunt verſus pupillam, atque ramis transverſis emiſſis, ſibi occurrentia, circulum, qua radiata pars iridis deſinit, interiorem efficiunt, cujus pars expreſſa eſt f. 6. neque enim totus repletus fuerat. Hoc vocat *reflecti* RVYSCHIVS, & pingit *Theſ.* II. T. I. f. 6. F. & cum meſentericis vaſis, non certe abs re, conparat Cl. BERTRAND n. 30. p. 62. Neque enim perpetuum circulum eſſe, manifeſto argumento evin-

evincitur, cum vaſa membranae pupillaris abſque interiori circulo, a circulo exteriori adusque centrum pupillae continuata fuerint & a nobis & ab aliis. Vide & meam iconem & WACHENDORFII, quarum iſta in *Commerc. Norico* 1740. hebd. 18. T. 1. f. 7. 8. haec in *opuſcul. anat.* meis exſtant T. X. f. 3. 4. Habet caeterum eum circulum interiorem RVYSCHIVS *Epiſt.* T. 16. f. 17. 18. HEISTERVS l. c. n. 24. (qui duplicem facit, cum vaſa iridis & uveae diſtinguat, & tertium in proceſſubus ciliaribus) ZINNIVS l. c. p. 24. HEVERMANNVS 889. & alii.

Ex eo interiori circulo rami porro verſus pupillam pergunt, atque annulum eum perreptant: cui adeo praeter rei teſtimonium fibrae circulares adfinguntur, ut toties oſtendi, etiam experimentis factis, quae demonſtrant, nihil irritabile in iride eſſe. Confer etiam Clar. noſtrum ZINNIVM p. 24. Vaſcula interioris anuli habet RVYSCH in figuris 17. 18. T. jam citatae.

In fetu haec ipſa vaſcula ultra hunc circulum producta, rete efficiunt, in membranula, quae ad ſeptimum menſem usque pupillam totam claudit, iridemque perficit, de qua alibi ſcripſimus in *Comment. Boerh.* T. IV. *Act. Vpſal.* 1742. *Opuſcul. anat.* p. 150. Quo tempore, quibusve modis evaneſcat, non dixero, certe in fetu maturo partu edito non ſolet reperiri. Annis 1752. 1753. eam membranam aliquoties iterum oſtendi, tum in Anglia Clar. LAWRENCE *tegumentum membraneum pupillae obductum cera repletis arteriolis.* MEAD *monit. medic.* p. 189. In aquila foramen iridis tenui membrana clauſum PARISINI viderunt.

Nunc ad arteriolas ciliares poſteriores oratio tranſit. Hae ab ingreſſu ſuo arbuſcularum hactenus ſimiles, valde tamen ad auctos angulos ramoſi, ut rami fere ſibi paralleli ſint, per choroideam antrorſum pergunt. Semper ſanguineae, *Fig. noſtr.* 4. & 8. Iconem arteriarum choroideae nemo dedit. Nam VESALIANAE L. VII. cap. 14. f. 16. CASSERIANAE L. X. T. 12. f. 4. & EVSTACHII figurae vix poſſunt uſui eſſe. Quare revoco huc interim figuram RVYSCHII, pro RVYSCHIANAE vaſis datam. In convexa nempe parte choroideae hae arteriae conſpicuae nudaeque ſunt, in concava, lamina ſubtili levique teguntur, quam RVYSCHIANAM vocavit ipſe RVYSCHIVS, nomenque a filio inpoſitum recepit *Epiſt.* XIII. p. 13. *tapetum* vero dixerant PARISINI in leaena. Nempe in variis animalibus, choroidea non utrinque, ut in homine ſpadicea eſt, ejusque facies retinae obverſa pulchris potius coloribus caeruleo aut viridi fulget, & poteſt, certe aliqua ejus pars, a choroidea ſeparari. Nos peculiarem membranam eſſe non vidimus, cum in homine omnino a choroidea ſeparari nequeat & praecipuum argumentum RVYSCHII errori ſit ſuperſtructum. Video ILL. ALBINVM pro unica membrana etiam habere apud PETRVM LOBE n. 39. 40.

Nempe mediam fere ſcleroticam, vaſa inſignia, ſanguine plena, etiam MORGAGNO obſervante, *Epiſt. anat.* XVII. n. 2. perforant, bina ſaepe ſibi proxima, ut uno foramine utantur. Ea vaſa fere quaterna ſunt, niſi bina in eodem foramine fuerint, unde par fit, quod unicum eſſet. Sex facit RVYSCHIVS Theſ. II. ab init. Quando in choroideae ſuperficiem anteriorem pervenerunt, ſpargunt ſe in univerſum ambitum, ut arbor, cujus truncus evulſus in ſublimi poneretur, rami contra terram divaricarentur, & alii ſurculi antrorſum verſus uveae circulum abeunt, alii redeunt verſus nervi optici ingreſſum. Is habitus fecit, ut NICOLAVS STENONIS filius *vaſa vorticoſa* dixerit, de quibus equidem minus ſcripſit, quam promiſit ſe ſcripturum *de can. carchar. cap. ed. flor.* p. 83. *belg.* p. 106. Ea nunc vaſa ab omnibus Anatomicis, nemine excepto, qui mihi innotuerit, pro arteriis, & propaginibus arteriarum ciliarium habita ſunt. Ita certe RVYSCHIVS, qui icones dedit *Ep.* XIII. T. 16. f. 8. 9. 10. HEISTERVS *Diſſ. cit.* n. 21. WINSLOWVS IV. 299. PETRVS LOBE n. 40. I. E. HEBENSTREIT p. 5. BERTRAND n. 27. I. BONHOMME p. 147. T. 14. f. 3. LIEVTAVD p. 132. HEVERMANN p. 886. & alii. Neque ego communem errorem aut in *comment. Boerhaav.* evitavi, aut in *faſcic. tertio.* In *primis lineis Phyſiol.* vero emendavi n. 520. Haec adeo vaſa, ajebat RVYSCHIVS, contrariam directionem ſequi cum vaſis tunicae RVYSCHIANAE ſuae, atque ea, quae recta fere ſint, decuſſare. *Epiſt.* XIII. p. 12. & f. 9. *Theſ.* II. *Aff.* I. n. 4. & alibi. HEISTERVS l. c. n. 22. fere ſimilia repetiit, tum alii RVYSCHIANI diſcipuli. Inde deduxit RVYSCHIVS, aliam membranam eſſe, in qua arbuſculae illae ponerentur, aliam, in qua vaſa recta ſint.

Verum certiſſimum eſt, venas eſſe, quas anatomici pro arteriis habuerunt, & quae nunquam ad ciliares trunculos, ſed ad venam utique ophthalmicam deduci poſſunt, quae hinc cum faciali cohaeret, inde cum receptaculo. Replentur vero arteriis repletis, uti fere ſemper ſinus cerebri majores ab arteriis ſebum, oleumve injectum recipiunt. Atque adeo ab his venis nihil poteſt concludi, de quibus nunc plura non addimus. Inde factum eſt, ut venas choroideae nunquam viderit P. LOBE n. 40. ſitque ſollicitus de earum origine. Duas depinxi T. VI. f. 5. *a a.*

Arteriae vero verae tunicae Choroideae, paulatim tectae cellulosítate alba, ab anteriori facie ejus membranae recedunt, & petunt concavam ejus sedem, quae retinae & vitreo humori propior incumbit, ibique ex subtilissimis artificiis CL. LIEBERKVHNII obducuntur reticulo subtilissimorum vasorum, in areas quadrangulas fictorum, quod densius in parte posteriori, ad ligamenta ciliaria laxius fit. Iconem apud CL. ZINNIVM vidi & conf. p. 16. Rubrae & ibi sunt, & rubentes in cuniculo faciunt, dum vivit animal, ruborem pupillae in albis cuniculis conspicuum, qui a fuscis animalibus ejus generis abest. *Opusc. anat.* p. 343. Aliqui equidem horum ipsorum surculi aut cum ciliaribus anterioribus communicant f. 4. aut circulo uveae inseruntur fig. 5. Verum longe plerique rami, & omnes apud CEL. ZINNIVM p. 17. ad ligamenta ciliaria veniunt, coronam nempe illam sulcatam striatamque, villosam & flocculentam, quae ab interiori facie choroideae manifestissime oritur, cum in ea facie hujus membranae juga paulatim eleventur, quae denique libera nunc, innituntur vitreo humori, & lentem adtingunt potius, quam lenti innascuntur, incumbentia coronae nigrae ciliari, uti ista retinae incumbit.

In ea ligamenta ciliaria vasa choroideae pulcherrime producuntur, triginta ad unam plicam apud ZINNIVM p. 17. & trunculos majores efficiunt, qui bini sibi accumbentes paralleli, sine extremo subito conflexi uniuntur. Conf. ex vitulo RVYSCHII iconem *Thes.* II. T. I. f. 7. qui ea vascula recte a RVYSCHIANAE suae vasculis deduxit *Thes.* III. n. 57. dixitque majora esse, quam vasa iridis *Thes.* II. *Asser.* II. n. 15. CL. HOVIVS satis commode ligamentum ciliare depinxit T. 2. f. 4. & T. 4. f. 3. Singula vero vasa serpentina cum ramis similibus & minimis flocculis vasculosis T. III. f. 1. 2. 3. ut tamen arcus extremorum trunculorum non addiderit. Neurolymphatica vero vasa hujus ligamenti HOVII ex choroidea tunica adscendentia T. III. f. 4. 5. hinc in choroidea minutis ramis orta, inde in istis processubus mire reticulata, ego non satis intelligo, neque placet, quod ex circulo uveae deduxit HOVIVS p. 56. In universum vasa ista etiam ex circulo uveae derivat, & inter laminas ligamenti ciliaris protendi scribit CL. BERTRAND n. 28. qualia ex eo circulo ad ea ligamenta ire negat ingenuus CL. ZINNIVS p. 19. Addit CL. ZINNIVS transversis etiam, praeter extremum arcum, ramis, uniri p. 17.

Ab iis trunculis flocculi undique secedunt, qui libere in aqua conspicui fluitant, & in animalibus omnino sanguinem continent, cum in cuniculo rubra sint. In homine plurimus ater humor circumfusus, floccos istos obtuscat, elutus vero inanes & pallidos relinquit. Ab oleo terebinthinae non aegerrime replentur. Flocculi autem similes etiam ex interna facie choroideae exeunt (ZINN p. 18.) & forte sunt stellulae illae vasculosae, quas repletas ea in sede vidit I. B. WINSLOW IV. n. 219. & 299. & habet etiam CL. BERTRAND p. 60.

Quae sequuntur, ea conjecturae propiora sunt. Ex his ipsis nempe floccŭlis probabile fit, humorem aqueum fluere, cujus secretionem mercurius & aqua non difficillime imitatur. Argento vivo expertus est RAYMVNDVS VIEVSSENS *Trait. des liq. du corps hum.* p. 248. atramento alii.

Per eadem ligamenta ciliaria vasa ad lentem crystallinam ire, aut certe per subjectam ligamenti retinam, iterum credibile videtur, ut illa tamen in hypothesi vascula choroideae posteriora, in ista vasa a centrali trunco retinae ad lentem crystallinam veniant. Vasa certe a choroidea membrana, majora reliquis, efficientia processum ciliarem, lentemque crystallinam adeuntia ex animalibus descripsit ALLEN MOVLINS p. 57. 58. primus, ni fallor, vasorum hujus lentis inventor. Per processus ciliares vasa lentis adduxit HOVIVS p. 41. 45. 46. & ea via advenire memini, me etiam ALBINVM docentem audivisse. AMBROSIVS BERTRAND aliqua ex interna parte uveae membranae in lentis crystallinae capsulam, ejusque superficiem anteriorem euntia descripsit n. 30. p. 62. & n. 39. Vasa lymphatica pellucida, a Choroidea in retinam euntia IDEM dixit non absque commercio cum cellulis vitreis & crystallinis p. 68. Certe in lentis crystallinae capsula sanguinem vidit IDEM in leporibus nimio cursu exercitis; ZINNIVS vero noster in posteriori parte ejus lentis arteriam rubram ad latus & prope marginem abruptam, non absque ramis in lentis substantiam p. 25. Et ipsa analogia corporis humani suadet, vasa ad lentem per membranam advenire, cum per membranam ubique ad omnes partes corporis humani vasa accedant. Verum haec ut ornari & suaderi possunt, ita evinci hactenus non potuerunt. Neque fidem valde adhibeo numerosis illis vasculis lentis crystallinae, qualia I. HOVIVS depinxit T. 5. f. 4.

Porro neque ea vasa mihi nota sunt, quae a Choroidea in retinam eunt, dicta H. F. ab AQVAPENDENTE *de ocul. & vis.* L. I. c. 4. WEPFERO *de cicut. aquat.* p. 117. AMBROSIO BERTRAND p. 69. n. 27. qui a vasis vorticosis deduxit, ANTONIO MAITREIEAN p. 29.

p. 29. & S. YVES p. 26. aliisque paſſim ſcriptoribus, niſi forte, quod necdum vidi, vaſcula aliqua a proceſſubus ciliaribus, ſubjectam retinam adeunt, quod tamen videtur a corona ciliari impediri. A reliqua facie choroideae, quae retinae convexae incumbit, vaſa in retinam non ire, ſatis certus ſum.

Neque vaſa a ligamentis ciliaribus ad vitreum humorem euntia PETRO LOBE dicta p. 29. in Balaena ab ILL. ALBINO oſtenſa, HOVIO etiam dicta p. 56. T. 3. f. 9. aque vaſis choroideae derivata a CL. St. YVES p. 26. hactenus vidi, longe vero minus ſtellas vaſculoſas vitrei humoris a papilloſa membrana nata HOVII T. 3. f. 6. aut illa, quae ſerpentulorum ſimilia pingit IDEM, capitibus modo ſurſum verſis, modo deorſum T. 4. f. 4. 5. 6. 7.

Nunquam porro vaſa lymphatica retinae tot in animalium oculis vidi, quae A. MARIA VALSALVA *de aure* p. 50. deſcripſit, fuſius vero dixit CL. BERTRAND, *lymphatica* nempe *arterioſa*, per univerſam membranae Choroideae internam & externam faciem apparentia, exilia pellucida, non nodoſa, ramoſa, quorum multa in retinam eunt; hinc in humorem vitreum, in cujus cellulis & capſula cryſtallinae lentis finiuntur, pauca demum aut circulum arterioſum praetereunt, aut plicas ligamenti ciliaris adeunt, n. 29. p. 61.

Neque venas in utraque facie choroideae lymphaticas, albidas, nodoſas, flexuoſas, unitas anaſtomoſibus, quarum paucae in iride ſunt, nonnullae e vitrei humoris lamellis & capſula lentis prodire videntur. EIVSDEM BERTRANDI mihi nota ſunt n. 32. p. 62. 63. Neque demum vaſa lymphatica ſub conjunctiva viſa EI p. 92. neque vaſa lymphatica ſcleroticae alicubi dicta RVYSCHIO *Epiſtol.* XIII. p. 11. neque neurolymphaticam tunicam, choroideae partem, HOVII, qui vaſa ejus membranae repetito expreſſit, ut origo radicum in ea membrana, diviſio in ligamento ciliari eſſet T. 3. f. 5. tum f. 7. origo ex vermicularibus vaſis f 8. finis ejusmodi, ut etiam humorem vitreum alerent f. 9. jam ſuperius citata, hactenus unquam vidi.

Neque vidi vaſa uveae aut nigra, quae a vorticoſis naſcuntur (DEMOVRS ad *Act. Edinb.* I. p. 372.) aut lutea, continuata arteriis lymphaticis AMBROSII BERTRAND n. 33, ſi aliquid a vaſis arterioſis a circulo exeuntibus diverſum intelligitur. Non ideo ſuſtineo inſimulare hos viros aut erroris, aut mendacii, id volo unice, mihi haec omnia non viſa eſſe, atque adeo non valde manifeſta apparere: noſui tamen penitus induſtriorum virorum obſervationes praeterire.

6. Arteria OCVLI INFERIOR ſive MUSCVLARIS INFERIOR inſignis ſatis & perpetuus trunculus eſt. Memoriam ejus nullam reperio, niſi velis ipſi adnumerare ramos, quos adeo numeroſos ILL. WINSLOWVS ejusque ſequaces ab arteria infraorbitali, maxillaris internae propagine, ad muſculos globi oculi, levatorem palpebrae, glandulam lacrumalem, conjunctivam utriusque palpebrae, & caruncularam lacrumalem derivant. *Expoſit. anat.* IV. n. 297. compar. cum III. n. 60. C. E. ESCHENBACH p. 814. HEBENSTREIT. p. 6. Satis enim certus ſum, ramum, quem infraorbitalis arteria emittit, minimae parti eorum organorum proſpicere, quae WINSLOWVS enumerat, anaſtomoſes autem cum ophthalmica varias habere, quae efficiant, ut iſti infraorbitali ramos numeroſos poſſis adſcribere, ſi ab ejus praeparatione orſus, ramos, qui equidem ophthalmicae debentur, a conjuncta cum ophthalmica infraorbitali deduxeris. Hujus enim arteriae rami ſolum inter muſculos oculi inferiorem obliquum, tum orbicularem palpebrae adeunt.

Oritur perpetuo ab ophthalmica, aliquando continuo, poſtquam ramum ad duram membranam miſit, alias duobus fere lineis ab orbitae fundo f. 3. alias inter ciliares, quando truncus ophthalmicae nervum deſeruit, & introrſum inde receſſit f. 2. f. Dat continuo, non raro ad nervum opticum ramum, qui etiam retinae centralis fuit. Pergit antrorſum nervo, quem dixi, ſubjecta in muſculo interno, aliquando ſub nervo optico extrorſum circumflexa f. 2. Dat multos ramos inferiori recto. Ab iis ſurculi ad ſcleroticam exeunt, & nonnunquam aliquis ramulus ad externum rectum pervenit. Aliquando magnus ramus fuit, quem haec muſcularis externo muſculo dedit, cumque eo ad inferiorem rectum. Edidit alium ramum ad obliquum inferiorem, & nonnunquam ſcleroticae tunicae ſurculum ad ejus muſculi inſertionem dedit. Porro ſurculum mittit inter obliquum inferiorem & bulbum oculi, euntem, qui ad originem usque palpebrae inferioris & adnatae venit, ramulosque dedit perioſteo orbitae, conjunctivae interiori, & inſertioni muſculi externi. Trunculus ſecutus eſt porro muſculum internum, venit in imam partem & in perioſteum orbitae, ſurculos dedit conjunctivae & ſcleroticae, magnumque arcum perfecit cum ramo ex canali ſuo prodeunte arteriae infraorbitalis; Caeterum ad perioſteum orbitae & ſaccum naſalem terminatus eſt.

In alio cadavere, quod iconi tertiae inſerviit, ita ſe habuit. Primi ſurculi adierunt rectum exteriorem φ. f. 3. & inferiorem λ. λ. σ. quem trunculus comitatus eſt. Inde ab origine ſua fere truncus diviſus eſt. Ramus inferior *exterior* f. 3. remiſit alterum ſurculum muſculo externo, cujus propago fuit, qui in obliquum inferiorem venit. f. 3. Inde ciliarem inferiorem edidit λ. f. 3. φ. f. 2. Alias duae inferiores ciliares ab inferiori oculi natae ſunt. Alter ramus, trunci nomine dignus, dedit oculi inferiori muſculo f. 3. *v.* venit in fundum orbitae, excurrit per eam ſedem ad originem usque muſculi obliqui inferioris p. f. 3. Ibi una propago extrorſum ivit, & communicavit cum eo ſurculo, quem infraorbitalis arteria obliquo inferiori miſerat, ut π. f. 3. Alter ſaccum lacrumalem adiit, inoſculatus cum infraorbitalis ramo, tegente oram orbitae *v.* f. 3. Tertius denuo cum ramo ophthalmicae tarſeo inferiori coivit.

Aliam deſcriptionem dedi in *Faſcic.* III. p. 16. Ibi continuo arteria inferior oculi etiam in duos ramos abiit, quorum unus *exterior*, fere ut in priori corpore, recto inferiori dedit, & cum nervo obliquum inferiorem adeunte, externi muſculi comes, antrorſum migravit, dedit huic ſurculos numeroſos & in obliquum inferiorem terminata eſt, absque data ciliari. *Interior* ſodalis muſculi cognominis recti huic & inferiori multos ramos dedit, venit ad bulbum oculi usque, deſcendit per fundum orbitae in ſaccum naſalem & in ipſos nares, inoſculatus ibi cum ramo naſali maxillaris internae. Ad exteriorem reſpondent rami Θ. & μ. figurae 2. ad interiorem rami λ. ν ν. Plures deſcriptiones nolim repetere. Conſtans ergo videtur, hunc truncum dare muſculo inferiori & obliquo minori, & ſacco naſali, inque eo ſacco anaſtomoſes cum infraorbitali habere. Ciliarem non ſemper edit, neque muſculi exterioris ramum, neque nervi optici ſurculum.

7. ETHMOIDEA ANTERIOR arteria ab ophthalmica, cum per canalem oſſeum transeat, & perpetua ſit, dudum omnino hactenus anatomicis innotuit. Arteriam, venam & nervum FALLOPIVS per foramen orbitarium ad duram membranam & nares ſcripſit redire *Obſ.* p. 142. Hanc etiam arteriam eſſe credo, quae ex oſſe frontis prope tempora (quae equidem vox obſcuritatem facit) ſuper orbitas ad anteriorem partem durae matris venit, & eam prope corpus falciforme pertorat WEPFERI *de apoplex.* p. 105. Suſpicor porro, has eſſe, quas a carotide prodire & anterius os frontis adire ſcripſit VIEVSSENIVS T. XVII. b. b. ib. An vero huc arteriolas d. d. referas, an potius arteriis ſodalibus nervi olfactorii relinquas, non video definiri poſſe. Cum nervo arteriam ab ophthalmica ire per foramen orbitarium MONROUS recte vidit p. 80. & HEBENSTREITIUS p. 6. Eam dixit CL. SCHMIEDEL, quando ad falciformem proceſſum ex foraminibus oſſis cribroſi ramum dixit ire *variet. vaſor.* p. 11. Habet etiam arteriolam PALFYN *anat. Chir.* ED. BOVD. I. p. 81. & ſingularem iconem dedit GAVTIER T. II. f. 2. Alii nervi meminerunt, omiſerunt arteriam, ut I. la CHARRIERE l. c. p. 119. SCHAARSCHMID *oſteol. tab.* p. 54. BAGET. p. 61.

Naſcitur ex ophthalmica, quando ea interior nervo optico adjacet, & trans nervum patheticum retro trochleam migrat f. 2. & f. 3. *m*, atque ſodalem ſe dat nervo a quinti ramo primo nato. Invenit foramen perpetuum, quod ſuper cellulam ethmoideam anteriorem per proprium canalem in cranium ducit, & propria vagina durae membranae veſtitur. Dum ea via incedit, inſignem ramum, aut pluſculos ſurculos in cellulam ethmoideam anteriorem mittit, unde ramuli in ſinum frontalem veniunt per membranam horum ſinuum ramoſi, alii in anteriorem ſedem narium deſcendunt, inoſculati ramis, quos arteriae naſales miſerunt. Trunculus redit in cranii caveam, ſub dura membrana, alioque ramo antrorſum it, falcem adtingit, perque eam longe lateque ſpargitur; Idem ramos laterales emittit, qui anteriorem ſedem durae membranae perambulant, quae orbitae incumbit, inoſculati ſurculis a fiſſura lacera advenientibus. Alium ramum ſecundum laminam cribroſam remittit, ſparſum etiam per duram membranam ad usque alas parvas ſphenoideas inprimis, quando arteria ex fiſſura lacera minor eſt. Uterque trunculus ramulos per foramen oſſis cribroſi deorſum mittit in ſeptum narium, etiam ibi cum aliis hujus ſepti arteriis a maxillari interna natis inoſculatos.

8. PALPEBRALIS INFERIOR adeo nemini dicta eſt, ut univerſi ſcriptores palpebrarum vaſa unice ab externis, acceſſoriis, truncis derivent, ophthalmicam autem ita deſcribant, quaſi unice in membranis oculi conſumeretur. Vide WINSLOWI & HEISTERI hiſtoriam, & HEBENSTREITII p. 6. In Tab. I. & II. GAVTIERII nullum veſtigium eſt rami ab ophthalmica ad palpebras & naſum emiſſi, adeo omnia ab acceſſoriis aliis vaſis derivat. Perpetua tamen eſt, in ea re unice variabilis, quod non raro, & pene frequentius, communi trunco cum palpebrali ſuperiori proveniat; ubi etiam fig. 1. & 2. expreſſi. Exiguam eſſe non diffiteor, neque tamen video, cur idem minutum ſtudium in nervis laudabile, in arteriis ſuperfluum ſit.

Naſcitur,

Naſcitur, poſtquam arteria ophthalmica a trochleae tendine egreſſa eſt, nonnunquam etiam a Naſali, quae a trunco frontali jam ſeceſſit. Dat continuo ligamento orbicularium muſculorum, commiſſurae palpebrarum, & conjunctivae, ut lacrumali carunculae, ſurculum aut aliquot ſurculos, tunc unum duosve ad ſaccum naſalem, & cellulam ethmoideam anteriorem. Hi rami in iſta cellula cum ethmoideae ſurculis, quam modo diximus, in ſacco vero naſali cum ramo arteriae infraorbitalis, adeunte obliquum inferiorem, & cum ramo arteriae inferioris oculi, non exiguis anaſtomoſibus miſcentur. Deſcendit porro haec Palpebralis ſuo trunculo retro ligamentum palpebrale f. 1. L. emergit ex fibris orbicularis muſculi, recipit inſertum ſibi ramum arteriae infraorbitariae P. f. 1. & flexa ſecundum tarſum, lineae inde diſtantia, aut propior, efficit *arcum tarſeum inferiorem* Y. f. 1. in quem alii adhuc rami arteriae infraorbitalis inſeruntur f. 1. Q. V. & quem obvia ab exterioribus lacrumalis arteria conplet. Ab eo arcu ad conjunctivam, & ad orbicularem muſculum, glandulasque MEIBOMII ſurculi eunt.

9. PALPEBRALIS SVPERIOR perinde, ut inferior conſtans, & perinde neglecta eſt, niſi quod RVYSCHIVS, nulla trunci mentione facta, rete arterioſum palpebrae ſuperioris depictum dederit *Theſ.* X. Tab. 3 f. 5. Aut conjuncto cum priori principio provenit f. 1. f. & f. 2. *Faſcic.* III. A. aut ſeparato, id ſi obtinuerit, poſtquam inferior nata eſt, & ipſa ſequitur. Edit ſurculum orbiculari, qui partem ejus muſculi adit, quae orbitam cingit, & amplo circuitu denique cum ramis infraorbitalibus unitur f. 1. k. tum alterum ramum emittit in conjunctionem palpebrarum, & ligamentum earum, & carunculam lacrumalem. Hunc ramum alias naſalis edit *Faſcic.* IV. 7. Tunc emergit per ejus muſculi fibras ſuper ligamentum palpebrale, legit trunco ſuo oram palpebrae ſuperioris, prope bulborum ciliorum originem, & cum ſurculo ſimili arteriae lacrumalis arcum *tarſeum ſuperiorem* perficit T. 1. g. quem duplicem eſſe non rarum eſt f. 2. D. Hujus arcus ſurculi, perinde, ut a trunculo inferiori, muſculum ciliarem & conjunctivam adeunt.

Alia palpebralis ſuperior oritur paulo ultra, perinde ab ophthalmica g. f. 1. quae hic unice ciliarem muſculum adiit, alias autem cum arteria lacrumali propriam, diverſam a tarſea, coronam remotiorem a tarſo & altiorem efficit. Sed etiam ſuperciliaris ramus arteriae ophthalmicae ad ciliarem etiam partem orbicularis muſculi pertinet, qui palpebrae incumbit.

10. NASALIS, plerumque grandis trunculus eſt, eſt tamen ubi minor unice videtur ramus ophthalmicae eſſe, qui in labialem inferitur, & ab ejusmodi cadaveribus videtur deſcriptiones illas ſumtas fuiſſe, in quibus ab arteria angulari, ut vocant, frontis naſique vaſa deducuntur, ut apud GAVTIER f. 1. T. 2. An fuerit ea arteria naſalis, quam CL. SCHMIEDELIVS dixit ad cavitatem narium ire *de variet. vaſorum* p. 11?

Prodit ab ophthalmica modo interius aliquantum, ut ſuper oram ſuperiorem ſacci naſalis erepat, modo exterius ad ejus ſacci exteriorem finem, ſub cute autem ſupra ligamentum palpebrale nuda ſe effert (*fig.* I. & *Faſc.* III.) Edidiſſe ibi viſa eſt palpebralem inferiorem. Ramulum remittit, in foramen oſſis frontis penetrantem, qui forte ſinum frontalem adiverit, neque enim inquiſivi. Alium deorſum trans ligamentum muſculi orbicularis ad ſaccum naſalem mittit, (cui ramulos dat,) deſcendentem cum muſculi levatoris labii & naſi ora exteriori, inoſculatum ramo infraorbitalis arteriae (Faſc. III. 7.) cum quo ſubcutaneum arcum in facie exteriori, orbicularis palpebrarum facit, a tarſeo diverſiſſimum.

Alius ramus deſcendit cum latere oſſis naſalis externo, & cum levatore naſi muſculo, & inoſculatur inſigni ſurculo adſcendenti arteriae labialis Fig. 1. β. *Faſcic.* III. 5. Idem cum ramulis cutaneis arteriae infraorbitalis, in orbiculari inferiori (cui etiam ſurculos mittit) & in levatore ib. 2. & cum priori ramo proprii trunci coit fig. 1. Denique per alas naſi in rete dorſale trans eas alas, numeroſos ramulos mittit, *Faſc.* III. unum vero grandiorem in ima ala. Hic caeterum ramus eſt inprimis, cujus locum nonnunquam labialis ſupplet, quoties nempe truncus legens naſi latus, major eſt ad labium ſuperius, quam ad oculum, quales ſunt omnes figurae mihi notae. Hic etiam introrſum in narium membranam pituitariam ramum dedit fig. 1. α.

Edit porro vel hic, vel prius, quam ramus deſcendens naſcatur, ut in *Faſcic.* III. ramum ſurſum ad glabellam cutemque frontis euntem, inoſculatum alteris frontalibus ab ophthalmica *Faſc.* III. 9. *Faſc.* VII. T. VI. f. 1. 4. Alium vero *transverſum* ſuper ſummum naſum per os ejus nominis edit, qui ſodali inoſculatur, ejusque ſurculi ſunt, qui per foramina propria oſſis naſi ad membranam pituitariam veniunt. Expreſſus eſt *faſc.* III. ultra 9. & in tabula *totius corporis.* Haec eſt anaſtomoſis ophthalmicae arteriae cum ramo Carotidis externae IOSEPHI de la CHARRIERE. p. 285.

Truncus denique naſalis deſcendit cum oſſe naſi interior, deinde ad utrumque latus eminentis ſepti ad globulum usque, cum procero muſculo, cui ramulos exhibet, pervenit, ramulosque extrorſum mittit ad levatorem alarum, inoſculatos ramis deſcendentibus jam dictis faſc. III. 5. alios vero introrſum, trans os naſi, cum ſodalibus alterius lateris irretitos. In

ipſo globulo vero pulchrum & inſigne rete efficit, in quod rami transverſi primi rami arteriae naſalis, tum rami per ſepti narium partem perpendicularem a labiali ſuperiori venientes, aliique ab eodem trunco, nati veniunt, legentes oram imae alae *Faſc.* III. l. c. Surculi inde varii perichondria & membranam pituitariam narium adeunt. Varietates, quae hic, ut in cutaneis vaſis ſolent, multae ſunt, addere ſuperſedeo.

II. FRONTALIS arteria truncus eſt ophthalmicae, aliquando tamen minor naſali, ut pro ejus ramo poſſit haberi, ut in Faſc. III. Ejus aliqua memoria reperitur, parca tamen, nam & ipſius rami ſolent labiali tribui. *Angularem* dixit CL. SCHMIEDELIVS l. c. Utcunque expreſſit T. 2. f. 2. GAVTIER ad *S* cum tribus grandibus anaſtomoſibus, quas cum frontali alia, a labiali nata, coeuntes ipſe adpingit. Rami ejus arteriae, ut in ſubcutaneis vaſis fit, ludunt, tres tamen primarii ſunt, *ſuperciliaris, profunda & ſubcutanea.*

Illa Faſc. VII. f. 1. *n.* prima naſcitur, emergens ex fibris orbicularis muſculi, & transverſim incedit ſubcutanea per partem orbicularis muſculi ſuperorbitalem, & profunde ſub muſculo corrugatore in perioſteo adſcendit. Ejus unus ſurculus legit oram ſupercilii & muſculi orbicularis, dat huic muſculo ramulos, & inoſculatur, arcu facto, ramo arteriae temporalis *l.* & cum ramis ſuperciliaribus arteriae lacrumalis. In eam arteriam hic ſe inmiſit ramus ſupraorbitalis arteriae *o.* Utcunque exprimitur ad 19. Faſc. III. *tab. muſc. fac.* Alias ramus eſt rami ſubcutanei arteriae frontalis.

Reliquus truncus ſubcutaneus, (major eſt enim quam profundus) erumpit ex orbiculari muſculo ad interiora glabellae, inter corrugatorem & orbicularem, ſubcutanea, & ad frontem aſcendit f. 1. *u.* incumbens muſculo frontali, & modo ne totum quidem os frontis perambulat, modo ad fontem pulſatilem usque venit. Caeterum rete multiplex facit, cum arteriae temporalis ramis frontalibus, & cum naſalis etiam arteriae ramulis de glabella ſurgentibus, & cum ſuperficialibus denique ſurculis arteriae ſupraorbitalis conjungitur.

Profundi rami arteriae etiam & interior ſunt & exterior. Eorum alter *interior* t. f. 1. rectus ſurſum it in perioſteo, tectus orbiculari & corrugatore muſculo, ramulos dat utrique, inſcribit ſulcos oſſis frontis, & in eo fere terminatur, aut in ipſo fonte pulſatili, ubi cum temporalibus coit. Etiam cum profundis a temporali & a ſupraorbitali anaſtomoſes habet.

Alter *exterior* ramus conflectit ſe in ſupercilium, tectus corrugatore & orbiculari, in perioſteo, legitque oram orbitae, extrorſum euns, dat his muſculis & perioſteo, & occurrit etiam ramo profundiori arteriae temporalis. Dedit aliquando ſcleroticae ſurculum.

Alias omnes hi quatuor rami trunci fuerunt ejusdem propaginis, & alius interior trunculus ſuper glabellam ſubcutaneus adſcendit, cum nihil in eo corpore in ea ſede naſalis arteria ab ophthalmica daret. Alias tres trunci fuerunt, ſuperciliaris, ſubcutaneus, & profundus, ut in f. 1. Has enim minutias natura minus conſtanter obſervat.

Atque adeo his collectis Oculus per ſingulas partes ſuas hos ramos habet. Nervus opticus ab arteriolis, quas Carotis interna generat prope ſellam equinam, tum ab ophthalmicae trunco, ramisve, inprimis inferiori, aut ciliari aliqua. Sclerotica ſurculos habet ab arteriis ciliaribus poſterioribus & longis, tum a ramis muſculorum ſociis arteriae lacrumalis, & ophthalmicae & natae inde ſuperioris, & inferioris arteriae oculi, aque aliis ejus ſurculis, qui trochlearem muſculum internumque adeunt, denique ab infraorbitali aliquos ramulos accipit, cum obliquo inferiori venientes. Choroidea membrana a ciliaribus poſterioribus & anterioribus, ſanguinem mutuatur, quae a ramis muſculorum rectorum ſodalibus naſcuntur. Iris ab arteriis longis ciliaribus: proceſſus ciliaris, ab arteriis ciliaribus brevibus propagines ſortitur. Retina a centrali retinae habet, quam ophthalmica, vel aliquis ejus ramus, generat. Vitreus humor, a ramis centralis retinae. Lentis vaſa nondum ſatis innotuerunt. A centrali retina aliqua CL. viri excitaverunt. Muſculi oculi ab ophthalmica ejusque ramis ſupraorbitali, inferiori, aliisque minoribus, demum a lacrumali, ab infraorbitali arteriolas habent. Adnatae tunicae vaſa ſunt ab ophthalmicae ramis palpebrali ſuperiori, inferiori, a lacrumalis ſimilibus trunculis ſuperiori, inferiori, aliqua etiam ab infraorbitali. Corneae vaſa non cito, nam ipſam quidem corneam valde ſuſpicor eſſe de epidermidis & unguium claſſe: inſenſilem certe ocularii eſſe teſtantur, qui DAVIELII methodum ſequuntur & inſenſilem in animalibus reperi, quibus ſaepe acu eam membranam perfodi. Vaſa habere, poſſet ex iis aegris conjici, in quibus ab ictu inflammata ſanguineisque vaſis plena fuiſſe dicitur IDEMA *van t'oog* p. 15. MAVCHART *de Cornea* p. 17. G. V. SWITEN *Comment.* I. p. 629. Sponte, in recens nati infantis cornea, vaſa dicta ſunt apparuiſſe PEYERO in *parerg. anat.* IV. Verum cum nihil ſimile viderim, vel ad ſuccos rubros corneae refero, quibus utique in infantibus recens natis turget, vel ad vaſa adnatae, quae hanc membranam in eam ſedem comitantur, quae ſuperducitur corneae SENNAC *Comment. d'Heiſt.* Ed. 1735. p. 690. Palpebrarum denique vaſa ſunt ab ophthalmicis, a lacrumalibus, & ab admis-

admiſtis, quos nunc dicemus, ramis infraorbitalis arteriae, & temporalis, & labialis. Lacrumalis glandula vaſa ſua habet ab arteria cognomine, & a ramis os malae perforantibus profundae temporalis.

Supereſt, ut vaſa acceſſoria enumeremus, quae partes exteriores oculi, ipſumque nonnunquam bulbum adeunt, neque ab ophthalmica tamen proficiſcuntur. Eorum vaſorum praecipua eſt arteria *infraorbitalis*, quam *ſphenomaxillarem* I. B. WINSLOW vocavit. Ea, dum per ductum ſuum fundum orbitae peragrat, edit ſubinde, incerto numero, minutos ramos, qui per foramina ex ipſo canale exeunt, & adipem oculi circumjectum, & perioſteum orbitae, & nonnunquam, raro tamen, bulbum oculi adeunt.

Eorum aliquis anteriori fine canalis propior, major, aliquantum itineris ad latus interius canalis perficit, & demum paulo poſterius, quam muſculus obliquus inferior in orbitae imam partem exit F. 3. T. Ejus rami ſurculi aliqui in eo perioſteo diſtribuuntur, interius quam is muſculus, & cum ramo palpebralis arteriae inferioris (F. 3. *σ. ρ.* & in f. 1. V.) inſignem anaſtomoſin habent, erepentem inter orbitam & orbicularem, ſub ligamento orbiculari.

Alii rami introrſum eunt, & partim obliquum inferiorem adeunt, cumque eo veniunt hinc ad ſcleroticam membranam, inde ad ſaccum naſalem f. 3. ad *ψ*. & huic proſpiciunt, atque denuo cum ramis arteriae inferioris oculi *π*. f. 3. inſigniter inoſculantur.

Alius ſurculus exterior hujus arteriae exit inter muſculum orbicularem & orbitam circumvolutus, & in arcum tarſeum inferiorem tum ſe inmittit V. f. 1. etiam temporalis arteriae ramis in orbiculari commiſtus, & transverſae faciei *in ead. fig.* Reliqui ſurculi levatorem alarum naſi & labii ſuperioris, atque orbicularem adeunt, qualis ad X. f. 1. reſectus eſt. Aliquando ejusmodi ſurculus per proprium foramen ad partem orbicularis muſculi, quae ſub orbita eſt, ad latus canalis majoris exit.

Hunc arteriae infraorbitalis ramum ita ornavit WINSLOWVS, &, qui ejus auctoritatem ſunt ſecuti, ut pro oculi aut praecipua aut inſigni arteria habuerint *Expoſit.* III. 60. IV. 297. c. E. ESCHENBACH. p. 814. LIEVTAVD p. 132. I. E. HEBENSTREIT. l. c. p. 6. qui nomen ipſi inpoſuit ophthalmicae. Iidem hanc arteriam multo numeroſioribus ramis auxerunt, quam naturae plerumque viſum eſt. Eſt *tertius ramus* HEISTERI n. 18. Mire depicta eſt a CL. GAVTIER l. c. T. 2. f. 2. Ramum, qui per foramen infraorbitale exit, non bene ophthalmicae, ſodali nervi optici tribuit P. LOBE n. 34.

Neque hic tamen deſinit ea penus ſanguinis, quam arteria infraorbitalis oculo mittit. Quando nempe ex canali ſuo ea arteria exiit, & ad muſculos faciei deſcendit, rami aliqui ad palpebram inferiorem tendunt, quorum unus profundus redit ſurſum ad ſacci naſalis ſedem, atque & ipſe tarſeo arcui ſe inmiſcet. fig. I. *O*.

Alius, majuſculus, exeuns inter fibras muſculi levatoris, ſubcutaneus. Fig. I. 5. late regnat ſub orbita, in muſculo orbiculari, atque cum transverſa faciei T. ib. & Faſc. III. *x. q.* anaſtomoſes habet, & cum ramis per muſculum zygomaticum ab ea arteria advenientibus, & cum temporali 16. *g.* & cum ramo arteriae frontalis, qui circumit partem muſculi orbicularis infraorbitalem 16 *k.* IV. amplum arcum in ejus muſculi ſuperficiem facit, eique muſculo ramos inpertit. Exteriores vero ſurculi, cum temporalibus miſti, perinde cum lacrumalis ramo conjunguntur, & arcum tarſeum inferiorem perficiunt. *Z. c. T.*

Alii denique rami infraorbitalis arteriae egregias in alis naſi cum ophthalmicae ſurculis conjunctiones habent. Faſc. III. 2-5.

2. Brevis hiſtoria eſt rami, quem arteria temporalis profunda, maxillaris internae propago, per oſſis malae orbitam exterius terminantis, foramen ſaepe mittit. Is ramus perinde, ut nervus a quinto pare, ad perioſteum orbitae, adipemque & ad lacrumalem glandulam venit, huic ſurculos inpertit, & inoſculatur arteriae lacrumali, uti diximus. Eadem praecipua nonnunquam lacrumalis eſt, quando illa communior diametro infra ſolitum ſubſiſtit. Imo ejus arteriae loco haec profunda non rariſſime utrumque arcum tarſeum, ſuperiorem & inferiorem, ad angulum exteriorem oculi orſa eſt. *Faſcic. III. Tab. max. int.* p. 9. not. 22. Aliquando ſurculum iterum per aliud foramen oſſis malae ex orbita ad temporalem muſculum remiſit. Hanc arteriam habet WINSLOW III. n. 70. ſed a temporali anteriori derivat. Habet etiam VERDIER II. p. 348. aliique WINSLOWI ſequaces. Alias alium etiam ramum ad fundum orbitae per fiſſuram ſphenomaxillarem temporalis profundi interior miſit, in membranas & adipem oculi: & a buccinatoria arteria vidi ramum a foſſa temporali per foramen os malae in glandulam lacrumalem veniſſe.

3. Majores auxiliares trunci ſunt, quos arteria temporalis partibus exterioribus oculi mittit. Ex duobus autem ejus arteriae ramis, oriri ſolent. *Inferior*, continuo ſupra jugum natus f. 1. *b.* Sub diviſione trunci temporalis in frontalem & temporalem, ſubcutaneus, ſurculum mittit ad orbicularem palpebrae, quae exteriorem ambitum orbitae circumit. Ejus alter ſurculus ad ſupercilium adſcendit,

tectus fibris musculi orbicularis, & se immiscet ramis, quos hinc superior propago arteriae frontalis natae a temporali, continuo dicenda, inde frontalis ab ophthalmica generat. Alter descendit ad orbicularis inferiorem sedem, recepto ramo nonnunquam a frontali trunco temporalis arteriae f. 1. *e. b.* deinde a ramo transversae faciei T. ib. miscetur in inferiori parte orbicularis musculi cum ramo arteriae infraorbitariae, emergente ex sulco suo V. atque porro se conjungit cum ramo palpebrali inferiori arteriae lacrumalis *c.* cumque eo arcum tarseum facit, aliumque cum ramo arteriae labialis in orbiculari inferiori. Alias utrumque arcum tarseum exterius princeps orsa est. Alias ejusmodi arteria adest, sed a ramo medio *profundiori* temporalis arteriae perforata aponeurosi musculi cognominis, nata est, *art. faciei* p. 18. Ramos palpebrae inferioris a palpebrali deducit, & cum infraorbitalibus mistos pingit GAVTIER T. II. f. 1.

Porro *frontalis arteria a temporali* in anguli externi oculi vicinia nascitur *Tab. art. fac.* 17. Est *rameau exterieur* WINSLOW III. n. 70. GAVTIER designat ad *p. p.* T. II. f. 1. Introrsum & sursum it, & late per frontis sedem cum temporibus conjunctam regnat; tum ramis inter cutem & aponeurosin temporalis musculi emissis, tum ramis profundioribus, qui in periosteo introrsum versus fontem pulsatilem migrant. Utrumque genus horum ramorum cum ophthalmicae ramis frontalibus anastomoses numerosas habet.

Ea ergo arteria surculum nonnunquam deorsum in palpebralem inferiorem trunculum mittit ad *b.* f. 1. *Tab. art. fac.* ad 18. majori vero parte ad orbicularem super orbitam venit, inque eo cum ramo ophthalmicae, quem dixi, arcum facit in orbiculari seu ciliari superiori, diversum a tarseo, aliumque cum arteria lacrumali conjunctum, qui tarseum arcum superiorem exterius orditur ad *f.* & iterum alium, qui in supercilio cum ramo ab ophthalmica adveniente unitur *b. b.* Reliqui rami in adipem supercilii exeunt, ibique subcutanea retia cum vicinis frontalibus ab ophthalmica natis perficiunt. Denique unus profundior ramus, tectus orbiculari & corrugatore, ascendit in supercilium & frontem F. l. & cum profundo ramo ophthalmicae magnam super orbitam anastomosin habet.

Breviter & recte de temporalis ramis egit WINSLOW. IV. n. 296. tum HEBENSTREIT p. 7. Anastomoses cum angulari, non cum ophthalmica, facit GAVTIER. T. 2. f. 1. ad *s.* In fundo vero orbitae properare hunc secundum ramum, atque per magnum angulum subire, ut ILL. HEISTERVS scripsit n. 17. nunquam vidi, & credo arteriam ophthalmicam, de orbita egressam, ramis arteriae frontalis adnumeratam fuisse.

Alius porro ramus a frontali ramo arteriae temporalis super musculum orbicularem ad frontem venit, & subcutaneum rete & anastomoses in orbiculari musculo, & demum profunda retia cum arteria ab ophthalmica perficit *fig.* i. c. & corrugatori etiam & orbiculari & frontali ramos exhibet *Tab. art. fac.* 19.

4. A transversa quidem faciei ramus dictus est T. f. 1. fasc. III. *e.* quem ad angulum externum oculi misit, in orbicularem musculum, varie inosculatum labiali, infraorbitali, temporali, lacrumali, arcui tarseo.

5. Sed etiam labialis arteria partim ad angulum exteriorem surculos mittit, inosculatos cum ramis lacrumalibus & temporalibus. Alii vero, ejusdem rami, quoties ophthalmica parva est, cum nomine *angularis arteriae* ad internum oculi finem adscendunt, adque orbicularem palpebrae, neque enim unquam ulterius aut ad frontem perveniisse vidi *Fascic.* III. *art. fac.* n. 1. Est *primus ramus* HEISTERI n. 16. Ramos ad orbicularem, superciliarem, & frontalem nominat WINSLOW III. n. 57. SCHOBINGER *de fist. lacrum.* p. 10. HEVERMANN. p. 883. &c. HEBENSTREIT p. 7. & plerique scriptores, & princeps nuper in icone GAVTIER nimis magnam inque frontem productam fecit: Anastomoses labialium cum ophthalmicis in naso diximus.

EXPLI-

EXPLICATIO TABVLARVM OCVLI.

FIGVRA PRIMA.

Vaſa oculi externa. Pars magna orbicularis muſculi remota eſt, naſus ejusque vaſa negligenter adjecta, cum hujus loci non ſint.

A. Ciliaris ſuperior muſculus.
B. pars palpebrae ſuperioris, de qua is ciliaris reſectus eſt.
C. Ciliaris inferior muſculus
D. Ligamentum palpebrarum
E. finis oſſis naſi.
F. Foramen infraorbitale.
G. Arteria temporalis.
H. Truncus arteriae ophthalmicae.
I. trunculus palpebralis
K. ramus ejus cutaneus, arcum faciens cum infraorbitali.
L. Palpebralis inferior.
M. ramus a palpebrali ſuperiori, ad commiſſuram palpebrarum.
N. Ramus ſuperciliaris ophthalmicae.
O. Tarſeus arcus ſuperior.
P. ramus ab infraorbitali emergens, ad arcum tarſeum inferiorem.
Q. ramus ab infraorbitali ad eundem arcum.
R. trunculus arteriae infraorbitalis, exeuns ex foramine.
S. Ramus deſcendens.
T. trunculus transverſae faciei
V. ramus ab infraorbitali ad inferiorem tarſeam accedens.
X. trunculus ejus ad orbicularem, reſectus.
Y. arcus tarſeus inferior.
Z. ramus a transverſa faciei & temporali miſtus ad arcum tarſeum inferiorem.
a. Orbicularis pars extra orbitam.
b. Ramus inferior a temporali ad palpebras.
c. ramus a lacrumali ad arcum tarſeum inferior.
d. ramus ab eadem ad ſuperiorem arcum tarſeum
e. ramus ſuperior a temporali ad palpebras.
f. ramus ad conjunctivam.
g. arcus tarſeus ſuperior.
h. ramus ſuperciliaris ſupraorbitalis arteriae cum temporalis ramo conjunctus.
h. h. anaſtomoſis inter palpebralem *b.* & ſuperciliarem *n.*
i. ramus ſupraorbitalis arteriae profundus.
k. ramus ſupraorbitalis ſuperficialis conjunctus cum temporali.
l. ramus profundus a temporali natus, in ſupercilio conjunctus cum ramo arteriae ophthalmicae ſuperiori.
m. ramus ſuperficialis temporalis.
n. anaſtomoſis ejus cum ophthalmicae ſurculo.
o. ramus alter ſupraorbitariae exeuns per foramen ejus nominis.
p. ramus ſupraorbitariae frontalis profundus.
q. ramus alius ophthalmicae ad orbicularem.
r. ligamentum perficiens foramen ſupraorbitale.
s. rami ophthalmicae ad trochlearis tendinem.
t. ramus frontalis profundus, ab ophthalmica.
u. ramus frontalis ſubcutaneus, ab eadem.

x. ramus a naſali deſcendens.
y. ramus a naſali, ad glabellam.
z. ramus a naſali deſcendens alter exterior.
α. ramus intra nares euns, utcunque indicatus.
β. anaſtomoſis cum labiali.
γ. δ. duae aliae anaſtomoſes.
ε. arteria labialis.

FIGVRA SECVNDA.

Aperta orbita, effracto ejus lacunari, Muſculus levator palpebrae & rectus ſuperior ſitu moti, reliqua omnia ſuo loco relicta.

A. Nervus opticus, curvulus, ut ſolet.
B. globus oculi nudus.
C. Glandula lacrumalis.
D. Orbicularis palpebrae ſuperioris.
E. Trochlea.
F. Foramen orbitarium anterius.
G. Foramen in fiſſura lacera pro arteria lacrumali.
H. pars craſſa oſſis malae.
I. pars oſſis frontis.
K. Levator palpebrae reclinatus.
L. Rectus oculi ſuperior reclinatus.
M. pars perioſtei orbitae.
N. Muſculus patheticus.
O. Muſculus internus.
P. Tendo Trochlearis.
Q. Palpebra ſuperior & inferior.
R. externus oculi.
S. inferior.
T. Carotis interna.
V. Ophthalmica arteria.
X. lacrumalis.
Y. Ciliaris externa.
Z. ramus ad levatorem palpebrae & externum muſculum.
a. Centralis retinae.
b. c. ramuli ad rectum ſuperiorem & levatorem palpebrae reſecti.
d. ramus ad internum muſculum.
e. ciliaris ſuperior.
f. origo inferioris oculi arteriae.
ff. ejus rami muſculares ad inferiorem.
φ. ciliaris inferior inde nata.
g. rami ejus aliqui.
h. alius ramus ad internum.
i. alius.
k. Ciliaris interna.
l. Supraorbitalis arteria.
m. Ethmoidea anterior.
n. ramus ad perioſteum.
o. ramus ad internum muſculum & ſcleroticam.
p. q. duo rami ad trochleam ejusque tendinem.
r. Palpebralis truncus communis.
s. Arcus tarſeus ſuperior.
t. ad palpebralem inferiorem communicatio.
u. ramus ſuperciliaris reſectus.
x. naſalis.
y. ramus a lacrumali ad levatores.
z. ramus ad perioſteum orbitae.
α. ramus perforans.
β. ramus ad orbicularem & ſcleroticam.
γ. ramus ad palpebram inferiorem.
δ. alius ramus inoſculatus ſurculo temporalis.
ζ. rami ad ſupercilia & orbicularem muſculum.
η. ramus a temporali arteria ad tarſeum arcum ſuperiorem.

FIGV-

FIGVRA TERTIA.

Oculus a muſculis ſuperioribus nudatus, extrorſum revulſus, ut vaſa inferiora oculi conſpici queant.

A. nervus opticus.
Π. cellula ethmoidea poſterior.
I. os frontis.
Σ. cellula ethmoidea anterior.
Ξ. ſeptum cellularum.
Q. Inferior obliquus.
S. rectus inferior.
B. Sclerotica.
V. ophthalmica arteria vehementer distorta, quod eam ethmoidea anterior ad os planum retineat, dum trunci finis cum oculo extrorſum revellitur.
f. ramus inferior oculi.
ε. ciliaris ſuperior.
Θ. ramus ad externum.
λ. λ. rami ad inferiorem.
μ. μ. ramus ad obliquum inferiorem.
Λ. ramus ciliaris inferior internus.
ξ. ciliaris externus.
ο. ramus ad ſcleroticam.
π. anaſtomoſis rami τ. cum Φ ramo arteriae inferioris oculi.
ϱ. arteria a tarſea inferiori ad ſaccum naſalem anaſtomoticum, cum
σ. ramo infraorbitariae.
τ. alter ramus ejusdem verſus ſaccum naſalem.
τ. τ. ramus ad obliquum inferiorem.
υ. altera ejusdem anaſtomoſis cum inferiori oculi.
Φ. arteriae infraorbitalis truncus.
Ψ. ſacci naſalis ſedes aperta.

FIGVRA QVARTA.

Sclerotica reſecta, ut tamen anulus ejus proximus nervo optico, alterque vicinus corneae, integer ſuperſit.

a. nervus opticus.
b. b. b. b. ſclerotica aperta.
c. Cornea.
d. arteria ophthalmica.
e. ciliaris arteria.
f. altera.
g. ramus centralis retinae.
h. ramus alius in duram matrem nervi optici.
i. anulus ad inſertionem ejus nervi.
k. arteria ciliaris longa.
l. altera.
m. quatuor ciliares anteriores.
n. Ciliares poſteriores perforantes ſcleroticam.

FIGVRA QVINTA.

Sclerotica tota remota, adparet choroidea & pars major orbiculi ciliaris cum iride.

a. a. Venae vorticoſae.
b. Orbiculus ciliaris.
c. arteria ciliaris longa.
d. altera ejusmodi.
e. arteriae *c* inſertio in anulum.
f. anulus uveae.
g. arteriae - *d* -- inſertio in anulum.
h. altera ejus anuli medietas.
i. rami ad iridem.
k. Ciliares anteriores anulo inſertae.

FIGVRA SEXTA.

Remota cornea iris conſpicua, cum anulo & proxima ſede vaſorum.

a. Arteria longa.
b. c. ejus duo rami divaricati inſerti circulo uveae.
d. arteriola ſupergrediens eum circulum inque iridem euns.
e. Circulus uveae.
f. altera arteria longa.
g. ramus ejus anulo inſertus.
h. alter ejusdem circulo inſertus.
i. orbiculus ciliaris.
k. arteria anterior circulo inſerta.
l. altera ejusmodi.
m. lens cryſtallina.

FIGVRA SEPTIMA.

Remota choroidea, ut tamen ligamenta ciliaria & cornea conſervata ſit.

a. nervus opticus.
b. arteria centralis retinae.
c. arteria ophthalmica.
d. d. Choroidea membrana aperta.
e. Scleroticae pars.
f. ligamenta ciliaria.
g. retina.
h. Striae retinae ſubjectae ligamento ciliari.
i. arteria centralis retinae.

FIGVRA OCTAVA.

Fere eadem cum ſeptima, ſed cornea & ligamenta ciliaria remota, ut lens cryſtallina ſola cum retina ſuperſit.

d. f. g. i. ut in f. 7.
k. lens cryſtallina, ejusque planities anterior.
l. Striae retinae, qua parte retina conſcendit eam lentem denigratae a corona ciliari, quae incubuit.

Fig. 1.

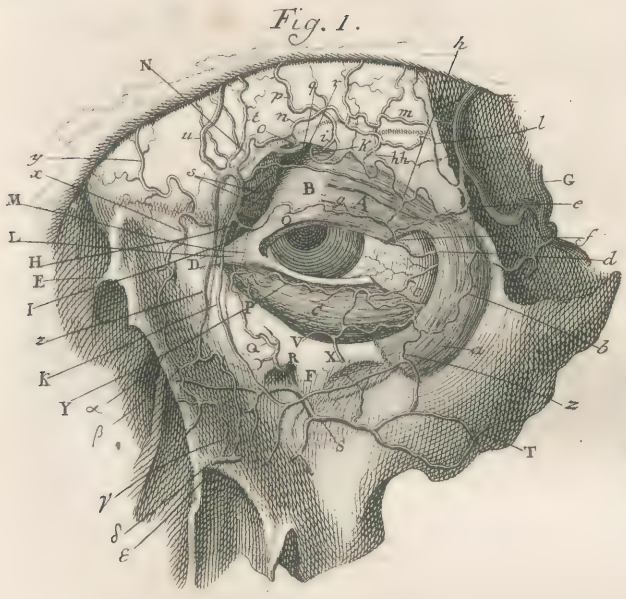

Fig. 2.

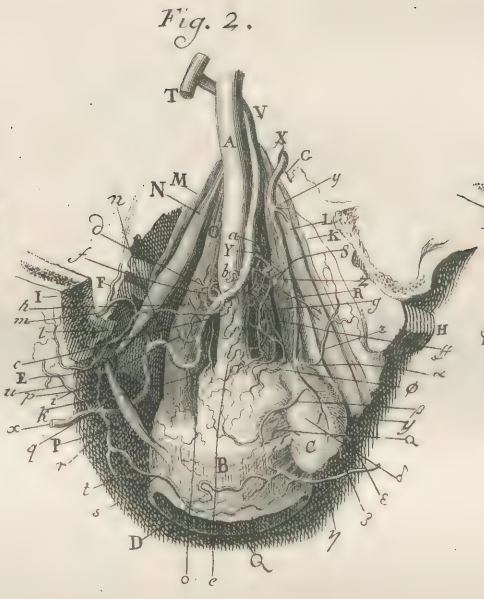

Fascic. VII.
Tab. VI.

Fig. 3.

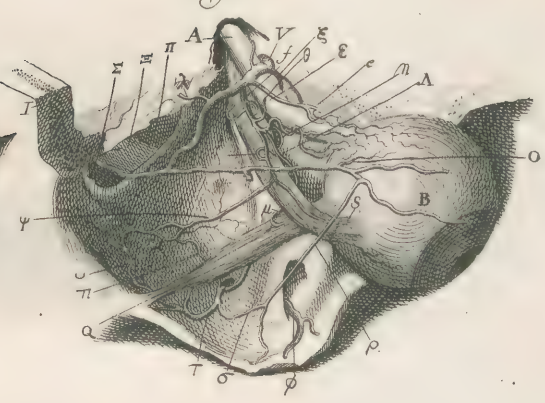

Fig. 4.

Fig. 5.



Fig. 6.

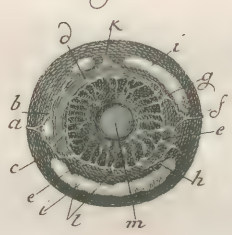

Fig. 7.

Fig. 8.

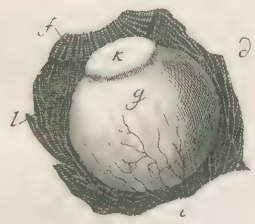

Kaltenhofer. del.

J. C. G. Fritzsch sc.

ICONUM ANATOMICARUM

QUIBUS ALIQUAE PARTES

CORPORIS HUMANI

DELINEATAE TRADUNTUR

FASCICULUS VIII. ET ULTIMUS.

Arteriarum totius corporis ſyſtema cum ſupplemento ad deſcriptiones vaſorum.

AUCTORE

ALBERTO v. HALLER

PRAESIDE SOC. REG. SCIENT. GOTTING. ACADD. REG. SCIENT. PARIS. ET REG. CHIR. PARIS. HOLMIENSIS, BEROLINENSIS, NATUR. CURIOS. BONON. SOCC. REG. BRIT. UPSAL. BOT. FLOR. SODALI.

GOTTINGAE,

APUD VIDUAM B. ABRAMI VANDENHOECKII

MDCCLVI

LECTORI BENEVOLO S.

Finem hactenus impono iconum anatomicarum fasciculis, quod destituto oportunitate cadaverum, neque emendare jam praeparata liceat, neque novas icones addere. Omittendae adeo fuerunt icones coronariarum arteriarum, quarum solam descriptionem hic observationibus nuperioribus augeo: Deinde quam destinaveram coeliacae alteram novam iconem, & intercostalium grandiorem tabulam de dorso sumtam, & alia aliqua omnino nunc praestare nequeo. Solas ergo hic dabo descriptas arterias intercostales & lumbares, & priorem quidem utramque classem neque adeo frequenter repetii, ut interiora viscerum vasa, artuumve, neque perinde plena minutiis adversaria collegi. Lumbalium etiam minus abundat historia, & inprimis infimae, quae raro cum reperiatur, raro etiam a me visa est. Id in hac mea paupertate fuit solamini, quod in his fragmentis historiae arteriarum, vera tamen sint, quaecunque narraturus sum, etiamsi minus, quam alia mea, plena sunt, & quod vasa ista neque magna sint, neque nobiliores aliquas partes corporis adeant, neque

adeo perinde hic utilis ſit minuta illa hiſtoria, ut in iis vaſis, quae cerebro aliisque corporis partibus proſpiciunt, a quibus vita propius pendet. Fecerunt iſtae rationes, ut ſatis neglectim habitae ſint & intercoſtales arteriae, & lumbares, parumque ſit, quod ex conquiſitis undique fontibus de iisdem excitare poſſum. Et GALENUS *quidem arteriam intercoſtalem ſuperiorem communi trunco cum vertebrali naſci reliquit* de art. & venar. different. *C. IX. reliqua breviter adtigit.* C. STEPHANUS GALENUM *deſcribit L. I. c.* 91. VESALIUS *a vertebrali intercoſtalem ſuperiorem ſeparavit, cervicalem profundam addidit, & in reliquis brevis fuit, ſed absque errore.* VESALIUM PLATERUS, VALVERDUS (*L. VI. c. XI.*), CASPAR BAUHINUS, ANDR. SPIGELIUS, THOM. BARTHOLINUS, ISBRANDUS *v.* DIEMERBROEK *aliique ſecuti ſunt.* J. SYLVIUS *inſigni errore, omnes, praeter tres ſupremas, intercoſtales arterias ab uno trunco deduxit* Iſag. anat. *p.* 39. EUSTACHII *tabulae ſolae fere hactenus dorſalia vaſa ad musculos erumpentia, & lumbalia continent, neque latuit* CL. VIRUM, *numerum iſtorum minorem eſſe, quam vertebrae promittunt.* REALDUS COLUMBUS *eadem fere, quae* VESALIUS, *habet.* A. LAURENTIUS *pleraque cum* VESALIO, *haec autem propria vitia habet, quod unam intercoſtalem inferiorem, hanc cum* SYLVIO, *unamque arteriam lumbalem numeret.*

ret. hiſtor. corp. hum. *p.* 148. *Ed. Paris.* 1600. *Nihil aut* VESLINGIUS *addidit*, *aut* RIOLANUS, *aut* AMATUS BOURDON, *aut* JACOBUS KEIL, *aut* PHILIPPUS VERHEYEN, *aut* P. DIONIS. J. ERNESTUS WREDE *paulo uberius de intercoſtalibus arteriis dixit. Ejus verba retinet* J. ADAMUS KULMUS tabell. *p.* 82. 83. & J. JACOBUS GRAMBS. J. JACOBUS RAVIVS *apud* VALENTINUM Amphitheatr. Zoot. app. 103. & *anaſtomoſes intercoſtalium habet cum mediaſtina, quod ipſe nomen facit Mammariae, & duplices ſingulas coſtas comitari, & majorem eſſe, quae ſulcum legit, recte reliquit.* FRIDERICUS RUYSCHIUS *inoſculationes intercoſtalium cum mammariis depinxit, & arterias intercoſtales externas, ramos nempe anaſtomoticos, arteriarum intercoſtalium, qui anterius longe oram coſtarum ſequuntur.* AUGUSTINUS FRIDERICUS WALTHERUS *intercoſtalem ſuperiorem adſeruit, ramos thyreoideae cervicales profundos deſcripſit. Multa utiliter de cervicali poſteriori ſive profunda colli arteria, de intercoſtalibus earumque anulis inter vertebras monuit* WINSLOWUS, CL. VERDIER *valde brevis eſt.* CL. BARBAUT, *cum* WINSLOWO *ſentit*, & CL. SCHAARSCHMID angiol. *p.* 14. & PETITUS *in editione anatomes* PALFYNIANAE & CL. ESCHENBACH. JOSEPHUS LIEUTAUD *aliqua aliter habet.* GARENGEOTIUS *intercoſtalem ſuperiorem*

rem ſubclaviae denegavit, ad rarius aliquod exemplum, quale etiam EUSTACHIO *vidiſſe contigerat. Poſterioribus autem obſervationibus, etſi a ſententia ſe dejici non eſt paſſus, arteriam tamen, quam negaverat, frequenter vidit.* CL. ASCHIUS *olim noſter familiaris, occaſione nervorum, ramum profundum occipitalis arteriae, ejus cum vertebrali anaſtomoſin, & cum occipitali lateris adverſi, & meningeos aliosque ſurculos nitida icone expreſſit, & hactenus huc pertinet, quod communionem horum vaſorum cum thyreoideis idem addiderit. Ego olim thyreoideam arteriam fuſius expoſui, & cervicalem profundam, quam* WINSLOWUS *thyreoideae tribuit, ego vero aut a ſubclavia, aut ab intercoſtali ſuperiori plerumque naſci vidi, & a thyreoideae propaginibus adſcendente & transverſo ſeparavi. Aliqua etiam ad ſingularum intercoſtalium & lumbalium hiſtorias peculiares contuli, quas hactenus ſcriptores anatomici fere conjunctim & breviter indicaverant. De numero etiam lumbalium minuendo monui, omnia tamen uberius dicturus, ſi diutius in anatome & corporis humani contemplatione per alia officia & amorem patriae verſari licuiſſet.* CL. TARIN *in plerisque nobiscum ſentit.*

Totius

Totius autem corporis humani anteriores arterias & poſteriores cum muſculis vicinis ita tradidi, ut ſolebat EUSTACHIUS, *nunquam enim id ſtudium mihi placuit, quod* COWPERUS *& olim* VESALIUS *ſecutus eſt, & in quo ſceleta quaedam, vaſculoſa excarnia, absque ſitus ſtratorumque viciniis exhibentur. Ut utiliores vero fierent, quas hic dedi tabulas, duo in ſtrata totum corpus diviſi, ut ſiniſtri lateris vaſa ea eſſent, quae continuo ſub cute ſequuntur, dextra vero, quae oſſibus viciniora ſunt. Non ideo diffiteor, plures omnino tabulas requiri, ſi perfectius aliquid daturus fueris, ut in collo minimum tres figurae ſint, quarum prima vaſa ſplenio ſubjecta, altera quae complexo teguntur, tertia ea demum tradat, quae nudis oſſibus imponuntur. Verum aliqua in non notiſſimis vaſis, habenda fuit ratio ſumtuum. Faciei vero, pelvis, pedumque & brachiorum figurae prioribus, quas earumdem corporis partium dedimus, quoddam quaſi ſupplementum ſunt, & multa aliter habent, quam in iconibus VI^ti V. IV. & tertii faſciculi exſtant, uti in univerſum in ea vaſorum varietate natura ludere amat. Statura alia ab* ALBINIANIS *eſt.* ILL. *enim vir ſuas ad pulchram Apolli-*

nis aut Mercurii gracilitatem eduxit, nos noſtras, ut ſunt ex pueris ſumtae, lato capite, brevique corpore expreſſimus, aliquantum etiam lucrati ſpatii, cum latior ita facies & truncus corporis latior factus ſit. Ex cadaveribus denique, quae poſt datas deſcriptiones diſſecui, ubique ſupplementa prioribus meis faſciculis, ad quintum usque addidi, ſive aliter aliqua, ſive plenius vidiſſem. Atque ita vale, LECTOR AMICE, *rudeque donato proſectori favere perge. Bernae d. 7. Januarii* 1755.

TABU-

TABULAE VASORUM TOTIUS
CORPORIS ANTERIORIS EXPLICATIO.
REGIO PRIMA
COR ET THORAX.

I. 2. 3. 4. 5. 6. 7. 8. 9. 10. 11. Coſtae his numeris deſignatae. Ultimam enim ren tegit, ut non adpareat.

I. II. III. IV. V. Vertebrae lumborum.

XII. XI. V. IV. III. II. I. Vertebrae dorſi.

A Cor in ſitu, ita tamen ut a pondere ſuo omnino deorſum tractum, atque adeo pars in thorace adparens magnorum vaſorum nimia ſit, & tota quidem coſta. Nam oportebat radices magnorum vaſorum ad coſtam ſecundam eſſe, quae ſunt ad tertiam.

B Auris dextra repleta.

C Siniſtra pariter plena.

D Truncus arteriae pulmonalis

E Ductus arterioſus.

F Ramus ſiniſter arteriae pulmonalis.

G Aorta.

H Magnus arcus.

I I Rami arteriae coronariae dextrae 1)

K. Rami

Ad arteriarum hiſtoriam ſupplementum.

1) AD CORONARIAS.

Ad arterias Coronarias in propria diſſertatione deſcriptas, quae in T. II. diſputationum anatomicarum recuſa eſt, nonnulla utiliter addi poſſunt. Dextrae Coronariae orificia ſibi proxima majus & minus vidi, uti Nro. 5. propriae de his vaſis diſſertationis deſcripſi. Idem ramus primus arteriae pulmonali datus, inoſculatur cum ſimili ramo arteriae Coronariae ſiniſtrae; Alias ejus loco primus trunci ramus it ad aurem dextram, venamque cavam, inoſculatus ibi cum ramo ſiniſtrae, quem primum aurem dextram adire dicam. Idem dat ſurculos orienti aortae & vicinae carni cordis. Alias huic ſolum origini & aortae proſpicit.

Alter ramus communis origini pulmonaris arteriae atque cordi proximo, itidem cum ſiniſtrae arteriae ſimili ſurculo coit.

Inter eos quos l. c. proximos dixi, unus ad ſummam appendicem auriculae dextrae venit & ſur-

K Rami anteriores arteriae coronariae ſiniſtrae.
L Communis radix ſubclaviae dextrae & carotidis.
M Subclavia dextra.
N Carotis dextra.
O Carotis ſiniſtra.
P Subclavia ſiniſtra.
Q Pars longi Colli.
R Arteria intercoſtalis ſiniſtra, a ſubclavia nata, intervalli primi.
S Ramus alius.
T alius.
V Secundi intervalli intercoſtalis ſiniſtra grandis.
X Ramus deſcendens ſupplens tertii intervalli arteriam.
Y Intercoſtalis intervalli quarti.
Z Anaſtomoſis cum trunco quinti intervalli.

a b c

& ſurſum verſus venae Cavae originem, idemque cum ramo ſiniſtri trunci, ſiniſtram aurem adeunte inoſculatur. Idem ſurculum ad aortam arteriam mittit, qui trans eam arteriam, qua poſterius ſinus ſiniſter obvertitur, alteri ramo aortico inoſculatur, nato ab arteria ſiniſtra auris.

Alii duo ad aurem dextram rami ibidem dicti ſunt, duoque alii in facie plana ad dextram aurem, alius ad eam & originem venae Cavae, alius ad cordis cum aure conjunctionem, qui vulgo aure teguntur.

Qui ad cor eunt, tum in facie convexa, tum margini acuto proximi, deinde in facie plana, etiam nihil novi habent. In exemplo ultimi rami in ventriculum ſiniſtrum iverunt, & ſinum ſiniſtrum, hi omnium ultimi, omnes inoſculati ſiniſtris arteriis, quam longitudinem non perpetuam trunci dextri, loco citato etiam dixi. Qui ſinum ſiniſtrum adit jam dictus procurrit ultra, ad venas pulmonales dextras, & originem venae Cavae inferioris.

Omnino vero truncum dextrae coronariae, cum ſiniſtra ſodali major foret, vidi per totam faciem planam ad marginem usque obtuſum rediiſſe.

Siniſtrae Coronariae ramus ex primis eſt, qui transverſus in valle inter aurem & ventriculum ſiniſtrum it, & ramis duobus ad ſinum ſiniſtrum it, ramulo ad arteriam pulmonalem dato, qui cum primis duobus dextrae ſurculis coit, & ramis aliis ad cor ſiniſtrum conſumitur.

Profundum omnino nullum fuiſſe, ejus vero loco tres ramos pluresve ex trunco ſiniſtro in ſeptum cordis iviſſe, vicinosque ventriculo dextro intimas per carnes deſcendiſſe vidi, ut primus longior, reliqui tres quatuorve leviores forent. Alias adfuit unicus utique, ramumque dedit ad membranas arteriae pulmonalis, inoſculatusque eſt dextris quos dixi ſurculis.

Inter ramos autem auris ſiniſtrae unus praecipuus, memoria longiori dignus eſt, qui venit ad faciem priorem ſiniſtri ſinus, qua ab aorta arteria occultatur & per eam faciem ad venam cavam & auris dextrae partem ſiniſtram, inoſculatus ibi cum ramo primo, quem dixi, dextri trunci. Inde ad radicem venae Cavae ſuperioris circumivit aurem dextram, longiſſime ad ſedem usque venae Cavae deſcendentis & iſthmi Vieuſſeniani. Ejusdem etiam ramus aortae, poſteriorem faciem adit, inque ea cum ramo dextri trunci LL. inoſculatur. Deinde alius proximus auris ſiniſtrae ramus, a nobis olim non ulterius continuatus, venit ad aurem ſiniſtram & venas pulmonales ſiniſtras, pergitque idem in foſſa, quae radicem auris ſiniſtrae comitatur, & dat huic ſinui, atque cordi vicino, atque cum ultimo ramo dextrae Coronariae in ſinum ſiniſtrum dato, varie inoſculatur. Aliquoties ſiniſter truncus paulum ultra obtuſum marginem progreſſus deſcendit ad mucronem, neque ad ſeptum usque pertigit.

a b c d e f Intercoſtales ſiniſtrae intervalli quinti, ſexti, ſeptimi, octavi, noni, decimi.
g Intercoſtalis intervalli undecimi ſive ima ſiniſtra.
ʌ Aorta deſcendens.
h Intercoſtalis aortica dextra prima ſive intervalli ſecundi & primi.
i Ejus ramus ad intervallum ſecundum.
k Ramus alius.
l Ramus intervalli primi.
m Arteria intercoſtalis aortica ſecunda.
n Ramus intervalli tertii.
o Ramus intervalli quarti.
p Ramus anaſtomoticus cum intercoſtali quinti intervalli.

REGIO SECUNDA.

COLLUM.

a Aſpera arteria.
b Glandula thyreoidea.
c Cartilago ejus nominis.
d d muſculi hyothyreoidei.
e Mylohyoideus.
f f Biventrium ſecundae carnes.
h h glandulae maxillares.
i i Biventrium primae carnes.
k k Glandulae aliquae jugulares.
l l Scaleni priores.
m Scalenus lateralis.
n Aliquot proceſſus transverſi vertebrarum colli.
o o Trapezii muſculi reclinati.
p Arteria carotis cerebralis ſiniſtra.
q Carotis externa ſiniſtra.

r Arteria thyreoidea ſiniſtra ſuperior. 2)
s Ramus ad hyothyreoideum.
t Arcus ſuperior cum ſodali.
u & inferior.
x Arteria ad biventrem.
y Arteria ſubmentalis. 3)
z Arteria labialis.
α Arteria temporalis.
β Arteria vertebralis ſiniſtra.
γ Arteria thyreoidea inferior, minor,
δ Arteria thyreoidea inferior, major, vulgaris.
ε ejus ramus adſcendens.
ς Surculus ad glandulam jugularem.
η Ramus arteriae thyreoideae cervicalis.

2) AD THYREOIDEAM SUPERIOREM.

Ad Faſcic. III. Pag. 4. Not. 6. in fine *adde* ex nuperis obſervationibus me ramum hujus arteriae vidiſſe, qui ad thymum iverit, cujus dextrum cornu pene album fuerit.

Porro alias thyreoideam ſuperiorem magnam fuiſſe, carotidi externae reliquae aequalem, cum inferior vix ulla eſſet. Alias in altero latere grandem, inque utrumque lobum diviſam vidi, cum in altero latere perexigua eſſet.

Ramum qui cricothyreoideum, hyothyreoideum & ſternohyoideum adit, anaſtomoſin habuiſſe cum ſodali & adſcendente ſurculo, cum ramo lingualis inoſculatum fuiſſe etiam reperi. Deinde accurate repetita ita ſe habuit. Nata fuit aliquot lineis ſupra carotidis diviſionem, dedit continuo pharyngi, & lingualem arteriam, & ramum thyreopharyngeum, & multos alios ramulos, hinc ſecuta eſt ſuae glandulae cornu, miſit ſternohyoideo ſuum ſurculum, inde ramum *ſuperiorem* edidit. Iſte dedit ramum transverſum ſuperficialem, unde ſurculi ad biventres & ſtylohyoidei tendines & hyothyreoideum, ſternothyreoideum, atque in cutem iverunt. Porro is ſuperior ramus deſcendit, dedit ſternohyoideo, coracohyoideo, ſternothyreoideo, huic majorem ramum, & ſub cartilagine thyreoidea, circulum cum ſodali alterni lateris perfecit, a quo ſurculi iverunt in hyothyreoideum, cricothyreoideum, laryngem. Truncus denuo ſternothyreoideo, & cricothyreoideo ramos miſit & ſecutus eſt oram ſuperiorem glandulae cognominis, inque iſthmum glandulae deſiit, qui hic exiguus & vix digitum latus fuit.

Denique notabilem nonnunquam ramum continuo naſci ab ipſius arteriae origine, & per cutem colli ſummique pectoris dividi, & cum mammariae ſurculis irretiri, non rarum eſt.

3) AD PHARYNGEAM.

Pag. 4. Not. 7. Col. a. lin. penult. poſt *originem* adde: aut ex eodem cum linguali loco, aut inferius, rarius ex altiori ſede.

Pag. 4. Not. 7. Col. b. lin. 15. poſt *p. 114.* adde: Dividitur autem late per duram membranam, circa magnum foramen occipitis.

Pag. 4. Not. 7. Col. b. lin. 41. poſt *concurrit* adde: Inter ramos ejus rariores laryngea eſt, quam tamen inde natam vidi.

Pag. 4. Not. 7. Col. b. lin. penult. poſt *adierunt* adde: Ita cum duae pharyngeae eſſent, inferior naſcebatur a trunco communi Carotidis, & adibat partim ſedem pharyngis, ſupra os hyoides, partim muſculos colli. Superior a trunco cerebrali ſupra diviſionem, inſolito omnino ſpectaculo prodiit. Dedit ramulos recto anteriori majori, alium qui carotidem internam ſequi videtur, & ad pharyngem ſummum reflectitur, duos recto interno majori, alium ganglio magno intercoſtalis nervi. A ramo carotidis comite, ſurculus, cum vena jugulari cranium ſubiit, dato ad rectum lateralem ſurculo.

θθ Rami ad trapezium.
ϰ Ramus ſcapularis.
λ Ramus dorſalis ſuperior.

In dextro latere p q r s z α γ δ β ε η θ ϰ λ. eadem quae in ſiniſtro ſignificant.

μ Ramus hyoideus arteriae lingualis. 4)
ν Ramus profundus arteriae ſubmentalis.
ξ Vena jugularis.
π Arteria auricularis.
ϱ Arteria occipitalis.
σ Ramus a cervicali thyreoideae ramo ad ſcalenum alterum.
τ Ramus ad glandulam jugularem.
υ nervi colli apparentes.
φ Arteriae a thyreoidea inferiori ad aſperam arteriam.

REGIO III.

FACIES.

Lateris dextri ſive vaſa ſubcutanea.

A Triangularis faciei.
B Maſſeter.
C Parotis glandula.
D Buccinator.
E Zygomaticus inferior.
F Superior.
G Levator labiorum communis.
H Levator labii ſuperioris proprius.
I Angularis palpebrae.
K Temporalis.

L Fron-

4) AD LINGUALEM.

Faſc. III. Pag. 5. Not. 9. inter lin. 15. & 16. Col. b. adde: Ramus minus perpetuus hic naſcitur, priusquam truncus tegatur ceratogloſſo. inſignis, qui glandulam maxillarem WHARTONI inde linguam adit, verſus inſertionem ſtylogloſſi muſculi.

L Frontalis.
M Procerus.
N Naſalis labii ſuperioris.
O Orbicularis ſuperior.
P inferior.
Q Quadratus menti.
R Pars Cutanea.
S Maxilla nuda.
T & os malae nudum.
V foramen infraorbitale.
X Ciliaris muſculus.
Y Ligamentum ſupraorbitale trochleare.

Vaſa.

a Ramus ſubmentalis ad quadratum.
b ad maſſeterem.
c Ramus arteriae labialis ad glandulas & cutem 5)
d ad

5) AD LABIALEM.

Faſc. III. Pag. 7. Not. 11. lin. 13. poſt *ramoſus* dele *finditur* & adde: & pene transverſam anteriorem finditur. Idem dat levatori & circumflexo. Alius ramus vicinus, aut idem, ex palatina, ad ſedem proximam palati oſſei; circa dentes molares poſtremos abit. Alias nonnunquam ad tubam cartilagineam adſcendit.

Pag. 7. Not. 12. in fine adde: Cum duae tonſillae arteriae eſſent, altera orta eſt in ipſa glandula maxillari a labiali, eademque dedit velo palati & pterygoideo interno: prior ab eadem labiali, paucis ab origine lineis, prodiit, quae unum ramum pterygoideo interno, alterum ſtylogloſſo dedit, & iſte etiam unae tonſillae ſurculos miſit.

Pag. 7. Not. 14. lin. 18. poſt *maxillae* adde: Dat nonnunquam in medio mylohyoideo ramum notabilem, qui ad Glandulam ſublingualem, geniogloſſum & geniohyoideum ad ſymphyſin usque excurrit.

Pag. 7. Not. 14. lin. 26. poſt *diviſus eſt* adde: Alias truncus ſubmentalis circa marginem maxillae circumflexus venit ad orbicularem labii inferioris usque, dedit ramos muſculo triangulari, inoſculatos cum exeuntibus ramis arteriae mentalis, tum ad quadratum, levatorem labii inferioris proprium, & orbicularem, & majusculam anaſtomoſin cum ramo arteriae labialis efficit. Vidi etiam recta trunco ſuo in arcum coronariarum adſcendiſſe.

Pag. 8. Not. 17. lin. antepenult. poſt *ramum* adde: Vidi hunc ramum circumiviſſe originem muſculi trapezii, & lato circuitu fere ad mediam cervicem inoſculatum fuiſſe arteriae a thyreoidea inferiori.

Pag. 9. Not. 17. lin. 10. poſt *temporalis* adde: alias duos vidi, unum ad concham, alterum ad ſcapham.

Pag. 9. Not. 19. in fine poſt *habeat* adde: Super auricularem caeterum vidi ex trunco paroticam natam eſſe, tum aliam pterygoideo muſculo datam, inde maxillarem.

Pag. 12. Not. 1. Col. b. lin. penult. poſt *ſaepe* adde. Adeo haec inconſtantia ſunt, ut ne in eodem quidem cadavere pariter ſe habeant: Vidi enim in dextro latere omnes naſales ab ophthalmica profectas eſſe, neque a labiali quidquam ad naſum veniſſe, cum in altero latere labialis magna foret & fere ſola duos arcus naſales ederet.

Pag. 13. Not. 4. lin. 3. poſt *ſunt* adde: Vidi ſaepe ramum unum transverſum ſecutum maxillam ipſam profunde inceſſiſſe. a. 1751. tectum

d ad maſſeterem.
e ad maxillarem inferiorem nudam.
f ad buccinatorem.
g ad labium inferioris.
h ad maſſeterem.
i Coronaria labii ſuperioris.
m Naſalis inde nata.
n Anaſtomoſis labialis cum ophthalmica interior.
o Exterior.
p Tem-

ctum triangulari muſculo, cui dedit, & inſertum arteriae dentali & mentali; alterum etiam profundum, tectum quadrato, ad eum muſculum & orbicularem, etiam cum dentali inoſculatum: tertium in labiorum commiſſuram, & tunc demum Coronariam natam eſſe.

Alias ita ſe res habuit. Primo labialis inferior tecta muſculo triangulari, in levatorem proprium labii inferioris & quadratum abiit, eleganter inoſculata arteriae mentali, quae ipſa recta in arcum coronariarum adſcendebat, tum ramo arteriae dentalis emergenti. Eadem ſurculum dedit cum levatore labii inferioris ad gingivas.

Altera ſuperior transverſa in partem averſam humiliorem orbicularis labiorum, glandulasque oris ivit.

Alias multo plures fuerunt. Primo transverſa ſecundum maxillam inferiorem triangulari & quadrato tecta inceſſit, & cum ſubmentali inoſculata eſt.

Altera ſimilis & ſimiliter inoſculata brevior. Tertia in ora ſuperiori maxillae inferioris, uno ramo retrorſum in orbicularem & buccinatorem ivit, ejus arteriae inferiori inoſculata; Altero introrſum ad gingivas, labium inferius, orbicularem venit, qui cum dentali, in perioſteo aliquoties conjunctus eſt. Porro quartus adiit oris angulum & buccinatorem, quintus etiam hunc & adipem, & transverſae faciei inoſculatus eſt. Sextus denuo buccinatori & orbiculari acceſſit. Septimus demum fuit coronaria labii inferioris, cui ſubmentalis magna anaſtomoſi ſe inſeruit. Et huic proxima coronaria ſuperior, tecta triangulari ramum dat: tunc tecta orbiculari etiam huic ſurculum mittit, & ad triangularem, quadratum & elevatorem labii inferioris, qui alias eſt pro arteria labiali inferiori. Pergit truncus labialis inferior occultatus ab orbiculari, & venit ſub cutem labii in ſede rubente, & duas potius quam quidem unicam cum ſodali anaſtomoſes habet. Ex eo circulo rami ad orbicularem cutemque frequentes, qui ruborem labio conciliant.

Alias majorem vidi, etſi ſubcutanea eſt. Miſit continuo ramum ad perioſteum maxillae inferioris, inde adit quadratum, huic multos ramulos mittit, venit ad medium pene labium, dat ramum coronantem, & trunco ſuo retrorſum ad angulum labii inferioris, editque orbiculari & oris glandulis ſurculos.

Pag. 13. Not. 4. in fine adde: Cum dentali ſaepe communicat. Nonnunquam ita recta ad eam tendit, ut ipſi quaſi ſe inſertum eat.

Pag. 13. Not. 9. in fine, adde: Ea etiam ſede, ſub coronaria ſuperiori, rami a labiali trunco, triangularem muſculum, adipemque adeunt & cutem. Alias ad maſſeterem & buccinatorem ramus exiit, inoſculatus ramo transverſae faciei.

Pag. 13. Not. 10. lin. antepen. poſt *veniunt*, adde: Deinde tertium ad maxillam ipſam, maſſetere tectum.

Pag. 13. Not. 10. in fine adde: Alias omnino minor eſt, atque unice rectum & orbicularem palpebrae adit, inoſculata arteriis infraorbitalibus & arcui tarſeo inferiori. Altera ſimilis ad orbicularem ſolet accedere, ſuperjugum, Conf. *Hiſt. arter. oculi* f. 1.

P. 14. Not. 13. in fine adde: Dat angulo labiorum, muſculo orbiculari, naſo, & cum ſodali alterni lateris habet duas potius anaſtomoſes in arcum ductas, quam unam. Ramum etiam ad gingivas mittit, adque ſedem dentium inciſorum & cum ramis alveolaribus inoſculatur.

Ad ſeptum narium ramus elegans ire ſolet, & ad latus cartilaginis ultimae verſus apicem adſcendere, alteri ſimili parallela.

Supra Coronariam aliquot adhuc naſales, neque minimi, trunculi ſolent a labiali oriri. Eorum prior aliquando ſolus, alias conjunctus

p Temporalis 6) erumpens ex parotide.
qq Rami ſincipitales.
r Ramus frontalis.
ſ Transverſa faciei.
t Ramus ad orbicularem & temporalem.
u Ramus ad maſſeterem.
x Surculus ad orbicularem inferiorem cum infraorbitali inoſculatus.
y Ramus transverſus.
z Ramus ab infraorbitali, anaſtomoſin faciens cum x.
ϖ Ramus, buccinatoris comes, a maxillari interna conjunctus cum labiali.

β ad

ctus cum ramo, quem dixi, coronariae ſeptum comitatur.

Porro labialis ſuperior ramos ſepto narium, muſculo naſali, labii ſuperioris orbiculari & depreſſori.

Tunc ſuper hanc una alteraque ſecundum alas narium adſcendentes, aliumve ſodalem muſculi levatoris labii ſuperioris, inmiſſum ophthalmico.

Et iterum coronam inferiorem dorſi narium emittit, unde ſurculus, utrinque in deſcendentem ophthalmicae ramum ſe inſerit.

In alio cadavere anni 1751. dedit primo ramum ſuperficialem ad ſeptum narium, tunc profundum ſurſum in alam, cujus ramus ad plicam naſi cum facie, adque ſeptum venit, deditque muſculis ejus ſedis. Demum in medio naſo inque confinio cartilaginum ſuperiorum & inferiorum, alium ramum ad cartilagines inferiores apicemque naſi miſit cum utroque priorum inoſculatum coronamque facientem in naſi apice, cui rami deſcendentes ſe immiſerunt, quos continuo dicam. Nam truncus labialis hic vere nomine *angularis* dignus venit ad radicem naſi, recepit minimum ophthalmicae ſurculum, dedit muſculo orbiculari orbitae, & ſurculum deorſum miſit, in coronam, quam modo dixi, per dorſum narium deſcendentem: alio extrorſum ad ſupercilium, corrugatorem & orbicularem palpebrae ivit, atque trunco ſuo longe per frontem terminata eſt.

In alio cadavere unius lateris labialem grandem truncum utique ad naſum veniſſe vidi, in altero adeo exiguum, ut ne coronariam quidem labii ſuperioris ederet.

Alias ita ſe in ophthalmicam, datis naſalibus, inmiſit, ut conjunctus trunculus in frontem exiret, ramo in ſaccum naſalem, alioque in palpebram inferiorem dato, qui cum infraorbitali arcum tarſeum perfecit.

Alias nullam coronam vidi ejusmodi, ſolumque rete.

Alias ſupra coronariam labii ſuperioris recepit duos ramos notabiles arteriae infraorbitalis, tunc ſurculum dedit ſepto narium, multosque alae & dorſo naſi & patula ſe ophthalmicae in glabella inmiſit.

6) AD TEMPORALEM.

Pag. 18. Not. 20. in fine adde: Haec retro arteriae temporalis truncum in temporalem muſculum per periosteum & pericranium ſummi capitis dividitur.

Pag. 18. Not. 21. in fine adde: Alias tres fuerunt auriculares anteriores, tympanica, de qua alias, tum inferior Tragica ad Tragum & inciſuram meatus auditorii primam. Haec nonnunquam, minor altera, ad Tragum accedit. Superior major, dat helici ſcaphae, anthelici, cavitati innominatae, & trunco in concham venit, magnamque cum auriculari poſteriori anaſtomoſin habuit. Dedit etiam ad tempora. Alias eadem ſuperior, qui circa helicem conflexus poſterioribus inoſculatur, in concham ramum deorſum mittit & temporibus etiam dedit.

Pag. 18. Not. 23. lin. penult. poſt *anaſtomoſes* adde: Alias duo ejusmodi ad ſupercilia rami eunt, & muſculum orbicularem palpebrae.

Pag. 18. Not. 24. lin. 10. poſt *lamdoides* adde: Ea eſt arteria, a quo nonnunquam per WEPFERI foramina ſurculi ad duram membranam deſcendunt.

β ad zygomaticum furculus.
γ Ramus a ſubmentali in coronariam labii inferioris.
δ Ramus alius ad labium inferius.
ε Anaſtomoſis ſecundum ſeptum narium cum ophthalmicae ramo naſali.
ζ η Alii rami a labiali ad labium ſuperius.
θ ϰ λ μ quatuor anaſtomoſes labialis, cum infraorbitali.
ν Infraorbitalis arteria.
ξ Arteria ab alveolari buccinatoris comes, ſuperior.
π Anaſtomoticus ramus inter eam & infraorbitalem.
ϱ Ramus ſuperior arteriae ophthalmicae.
σ Ramus frontalis exterior.
τ Truncus ejus.
υ υ Rami frontalis interni.
φ Ramus naſalis.
χ Ramus ad arcum tarſeum ſuperiorem.
ψ Ad inferiorem.
ω Arcus in fronte ſuperior.
A Inferior.
B Auricularis arteria infima.
C Ad articulationem maxillae inferioris.
D Locus ubi ſecedit arteria maxillaris interna. 7)

E Au-

7) AD MAXILLAREM INTERNAM.

Faſcic. II. Not. l. lin. 14. poſt *medium* adde: alias ſuperius, & ſupra radicem alarum pterygoidearum, ante muſculum pterygoideum externum.

Not. l. lin. 16. poſt *ſphenomaxillari* adde: magis adſcendit a ſede inſerti muſculi temporalis.

Not. l. lin. 15. poſt *eminet* adde: Flexuoſe autem una primum deorſum, iterumque ſurſum, etiam bis alternat, primo ſupra pterygoideum externum, deinde ſupra eum, emergitque inter caput ſuperius & inferius pterygoidei externi & accedit ad marginem Sinus HIGHMORI.

Alias primo deorſum, tum ſurſum antrorſum, ante pterygoideum externum ad ortum usque rami temporalis externi, tum deorſum paulum ad usque pterygoideum internum, inde antrorſum ſurſum, ſecundum radium proceſſus pterygoidei utriusque, inter utrumque muſculum pterygoideum, ad usque fiſſuram ſphenomaxillarem, ubi rectus adſcendit, data infraorbitali, iterum deſcendit.

Alias primus ramus, quando primum truncus ad pterygoideum externum accedit, naſcitur, & ante eum muſculum adſcendit, dat huic muſculo ramos frequentes, dat ſurſum furculum muſculo temporali, ſequitur condylum maxil-

E Auricularis media.
FG. Supremae.

H Ra-

maxillae, dat hujus articulo, capſulaeque ad ſuperiorem terminum pterygoidei externi.

Not. l. lin. 25. poſt *profunda* adde: Supra ligamentum transverſale maxillae naſcitur ramus non minimus, & trunci nonnunquam nomine dignus, muſculis etiam Tubae - & Tubae Euſtachianae ipſi ſurculos erogat: alias meatui auditorio ſurculum, aut adipi alium, mittit, qui angulum maxillae explet, alias ramum unum pterygoideo externo ad radicem ejus alarem, alterum ad hunc ipſum muſculum ſupra hanc alam edit, unde ramoſus cum tertio quinti ramo in cranium & ad duram membranam venit.

Not. l. lin. 29. poſt *eſt* adde: partim ad ſedem ſuperiorem auditorii meatus, qua nudis membranis glandulae Ceruminis inſident.

Not. m. pag. 6. lin. 1. poſt *alii* adde: Alias cum duae menyngeae eſſent, prima maxima absque ramo ſurſum in cranium ivit.

Altera bifida dedit, ex utroque ramo, ſurculum comitem nervi tertii, quinti, inque receptaculum, aliumque ad muſculum pterygoideum externum ejusque ſupremam originem. Media inter has menyngeas maxillaris inferior nata eſt. Extra cranium etiam ramus naſcitur tympanicus, qui per fiſſuram articularis ſulci chordae tympani comes incedit, & proceſſus longiſſimi, aditque malleum.

Not. m. pag. 6. lin. 16. poſt *malleo* lege & *tympani* & adde: ſedem anteriorem & promontorium late ramoſus inque feneſtram rotundam adit: Haec quae aquaeductum ſubit in eo cum arteria ſtylomaſtoidea jam valde gracili, communicat. Eadem etiam ad ſedem foraminis ovalis ramum in tympanum mittit. Alius ejus ſurculus ſulcum petroſi oſſis ſubit, cui dura membrana adhaeret. Ex ipſo trunculo prius dat ramum tertio ramo quinti paris.

Not. n. lin. 2. poſt *egreditur* lege deſcendit antrorſum inter duos pterygoideos, cum nervo, & *adde*: Ejus ramum ad buccinatorem vidi iviſſe, & ad oris membranam & cum buccinatore inferiori anaſtomoſi conjunctum fuiſſe.

Perpetuus vero ramus nervi comes, a maxillari inferiori, preſſim ſecundum maxillam oblique progreditur, eique ſulcum imprimit, venitque ad mylohyoideum, ramis a ſubmentali inoſculatus.

Not. p. lin. 2. & 3. poſt *muſculum* adde: Adeunt internum, & externum pterygoideum, foſſam pterygoideam, muſculos uvulae inde natos; Alii ad poſtremum buccinatorem, membranam oris, ad glandulam Whartoni eunt.

Not. 9. lin. 5. poſt *pterygoideo* adde: Ab ea alias oritur arteria maxillae inferioris. Ejus ſurculus alter cuti propior ante aponeuroſin per muſculum temporalem incedit, alter oſſi vicinus. Cum ramis temporalibus, a carotidis trunco natis, circa originem hujus muſculi, anaſtomoſin habent.

Not. r. lin. 3. poſt *priori* adde: Primi ramuli temporalis profundae adeunt articulum inferioris maxillae, aut ad buccinatoris ſedem poſteriorem.

Hujus alias ramus eſt, quem deſcripſi not. k. in ſuperficiem erepens, ad maſſeterem & temporalem muſculum.

Deinde, qui perioſteum & adipem orbitae adeunt, modo per foramen proprium, modo etiam unice per fiſſuram ſphenomaxillarem ſubeunt. Solent in glandula lacrumali cum arteriae hujus nominis ramulis inoſculari.

Deinde emergunt etiam ex aponeuroſi temporalis muſculi, rami, unus vel duo, qui orbiculari ſuperiori & inferiori, conjunctis impenduntur, & ophthalmicis miſcentur.

Eadem ramum mittit in perioſteum orbitae, per ejus fiſſuram poſteriorem.

Not. r. lin. 5. poſt *glandulam* adde: ut haec vera arteriae lacrumalis nonnunquam origo ſit.

Not. r. in fine adde: E regione hujus temporalis, vidi duos ramulos ad alas pterygoideas & muſculos inde natos iviſſe, aut alias ad ortum buccinatoris & vicinas membranas.

Not. s. lin. 4. poſt membranae, adde: & perioſteo oſſis maxillae ſuperioris.

Not. s. in fine adde: Ejus ſolent duo eſſe praecipui rami. Superior ſupra ductum Stenonianum cum buccinatore ad faciem venit, & intra maſſeterem nudus adparet, atque partim ſurſum ad palpebram inferiorem venit, & ejus orbicularem muſculum, partim transverſim ad glandulas buccinatorias, membranam oris. Cum faciali & infraorbitali ramo anaſtomoſes habet. Inferior ſub ductu Stenoniano ad maſſeterem, triangularem, buccinatorem, venit, etiam faciali inoſculatus, potius minor. Ductui Stenonis etiam ramos mittit, & cum labialis arteriae ramo buccinatorem adeunte communicat. Alias hic ramus ſolus a buccinatoria naſcitur, & prior ad alveolarem pertinet.

Alias unus ramus ramoſus perioſteum oſſis maxillae ſuperioris adiit, & ramulis etiam nonnullis alveolum molaris poſtremi ſubiit. Hic idem nonnunquam major ad orbicularem palpebrae & levatorem ſuperioris labii palpebramque venit, adipemque faciei.

Alter

H Ramus maſſetere tectus.
I Ramus transverſus faciei.

Alter ramus vero in canalem ſecedit, qui ſuper alveolos molares, caninos, inciſivos, decurrit, ad alveolum usque inciſivi interioris dentis. Dedit deorſum ramulos in dentium ſepta, aliosque in folliculos dentium, & ſuper inciſivos dentes per exigua & parum nota oſſis foramina in faciem erupit. Surſum proximo ſinui HIGHMORI ramos mittit, & ſecundum etiam proceſſum maxillae ramum adſcendentem in nares.

Not. t. in fine adde: nuper accuratius perſecutus hos ramos reperi ita ſe habuiſſe. Primus adit dentem molarem poſteriorem, ſecundus ex canali proprio excurrit ſuper dentem molarem ſecundum, & hunc adit cum trunci dentalis alio ramo, cui inoſculatur, inque folliculum ſecundi dentis diſtribuitur, quem dixi. Tertius ramus, ſive truncus dentalis, decurrit ſub orbita, ſuper dentes omnes, dat multos ramos Sinui Highmori, ad ſedem vero proceſſus maxillaris ſuperioris ſeu naſalis flectitur, iterumque rectior procedit ſub narium lacunare, tenui inde lamina diſtinctus, donec in ipſas nares exeat, ad tres a ſepto narium lineas. In eo itinere hos ramos dedit. *Primus* adiit folliculum ſecundi molaris (in infante) quem trifidus percurrit, cumque alio prius dicto alveolaris ramo ſecundo inoſculatur. *Secundus* abit ad dentem molarem tertium & quartum a poſterioribus numerando, cum nullus primus eſſet. *Tertius* dentem Caninum. *Quartus* longe ſurſum ad proceſſum naſalem oſſis maxillaris. *Quintus* ad inciſivum ſecundum. *Sextus* ad inciſivum internum & alveolos. Trunculus per foramen exiguum in ſuperficiem gingivalem exiit.

Truncus Maxillaris internus, dum per fiſſuram ſphenomaxillarem adſcendit, dat etiam alios ramos, unum muſculis tubae deſcendentem ad circumflexum, levatorem palati mollis & pterygoideos, alium ad duram membranam & receptaculum, comitem nervi ſecundi quinti, alium ſimilem cum nervo tertio Quinti & in receptaculum. Hi vero perpetui.

Not. u. lin. 13. poſt *ophthalmicae* adde: ad infraorbitalem: In itinere etiam per orbitam ramos in nares ſub cellulis ethmoideis miſit, ipſisque cellulis mediis, per foramina minima oſſis plani.

Deinde per proprium canalem oſſis maxillae ſuperioris, vidi ramum inſignem miſiſſe, qui in canali proprio alveolaris arteriae ſe in eam inmiſit, & dentibus anterioribus una proſpexit.

Alii etiam ſurculi unus alterque proprius in

K Anaoſſe malae foramina reperiunt, perque ea exeunt. Interiorem vidi ciliarem muſculum, & orbicularem vicinum circa ligamentum ejus adiiſſe. Exterior frequentior, ad eumdem orbicularem abit. Uterque etiam dat vicino perioſteo, & vicinis ramulis inoſculatur.

Ramus minus vulgaris eſt, qui lacrumalis nonnunquam fere locum ſupplens adipem oculi & inferiorem palpebram adit, & per foramen malae ad foſſam temporalem emergit.

Alius demum trunculus ab infraorbitali proprio canali os malae perforavit, adiitque orbicularem palpebrae inferiorem, in ſede angulo externo proximam.

Deinde rami ab infraorbitali faciales numeroſi ſunt. Adeunt autem orbicularem palpebrae, quos omitto, dictos in hiſtoria vaſorum oculi; alii labium ſuperius & viciniam, naſum alii.

Arteria ipſa infraorbitalis exit de foramine & tegitur levatore proprio labii ſuperioris ſuper communem, inque plurimos ramos abit. Primum vidi adiiſſe introrſum levatorem proprium labii ſuperioris, ejusque partem interiorem. Deinde alterum trifidum adiiſſe perioſtea & levatorem eumdem, plicamque naſi, cum facie, demumque labium ſuperius, deorſum in cutem ramoſum. Alius in labium ſuperius & membranam oris ramoſus ivit. Alius anaſtomoſi magnae ophthalmicae arteriae & labialis ſuperioris inſertus eſt. Alius deorſum in buccinatorem, cumque ejus muſculi ramo ſuperiori, coit, datque gingivis. Alius circa os jugale deorſum communicans, cum eadem buccinatoria, ſed etiam a ramo ſuperiori ſurculi adipem & buccinatorem adeunt, cum ſimilibus anaſtomoſibus. Alius retro muſculum levatorem labii ſuperioris exteriorem ad angulum naſi deſcendit, & cutaneus factus arcui labii ſuperioris inſeritur, ramis datis in eum muſculum & orbicularem ſuperiorem, & perioſteum, in dentis inciſivi & canini & priorum molarium alveolos. Cum labiali ſuperiori & buccinatoria communicat. Tertii fere ſimile iter eſt. Dat levatori externo quo tegitur. Ramus ejus magnus ad ſuperficiem erepit, & cum ramo facialis arteriae communicat. Surculus perforato levatore duas grandes cum facialibus anaſtomoſes habet. Alius profundus ramus adit Levatorem communem. Alii naſum adeunt. Unus naſalis magnis duabus anaſtomoſibus ramis arteriae ophthalmicae inſeritur. Ejus ſurculus perforat levatorem naſi, compreſſorem ejus, baſinque naſi, & intra nares ipſas ſubit, coiturus cum naſalibus. Cum ramis

Corona-

K Anaſtomoſis cum infraorbitali.

L Ramus transverſus faciei ad adipem jugi.

M Surculus ad arcum tarſeum inferiorem.

N Ramus ad ſupercilium.

O Superciliaris externa conjuncta cum A.

P Frontalis conjunctus cum ω.

REGIO

Coronariae ſuperioris & cum buccinatoriae ramo, qui cum iſta anaſtomoſin facit, inoſculationes habet.

Not. u. l. 32. poſt GÜNZ p. 32. adde: Ab horum ramorum aliquo ſurculus decurrit per proprium nonnunquam canalem, ſeque adjungit ſodalem, inſeritque dentali ſuperiori. Imo vero ex nuperrimis BERTINI oſteologicis video, eum ramum ſolum nonnunquam dentes anteriores adiiſſe, qualem equidem fabricam ſors mihi non obtulit: uti neque ab eo trunco, infraorbitalis propagine, tertium quartumve molarem dentem arterias habuiſſe vidi, quod contigit CL. IANKIO. Neutra vero Clar. Virorum experimenta ideo negata velim.

Not. u. in fine adde: In fiſſura ſphenomaxillari, data infraorbitali, a trunco ipſo maxillaris internae arteriae, ramuli etiam numeroſi adeunt duram membranam, quae hanc fiſſuram replet, & oſſis poroſi, & denique cum nervo ſecundo quinti receptaculum, & duram membranam in cranio veniunt. Alterum etiam eodem loco ramum, ad tertium quinti ramum, & in receptaculum euntem vidi.

Not. y. lin. 9. poſt *palati:* Imo vero dexter & ſiniſter trunculus arcum faciunt ſodalem ſuturae inciſivae & ex eo arcu trunculus fit, qui per ductum inciſivum adſcendit, & utrumque os ſpongioſum adit. Ab anteriori trunculo, ramuli, dum deſcendit, ſinum Highmori adeunt.

Not. z. lin 4. poſt *dividitur*, adde: & inter corpus oſſis ſphenoidis & baſin alarum, ad cartilaginem ſub transverſo carotidis itinere, finis eſt in membrana pharyngis ad tubas.

Not. z. lin. 17. poſt *carotici* adde: eamque cartilaginem, quae inter os petroſum & ſphenoides ſupra tubam eſt: Trunculus ipſe inſeritur in menyngeae ramulum qui in aquaeductum ſubit, omnino uti nervus ſodalis arteriae a quinti ſecundo natus in foramen idem & nervum durum ſubit.

Not. aa. lin. 12. poſt *inmittit* adde: In alio cadavere ſecutus ſum ramos naſales; Primus, ſeptum poſterius adiit, cumque eo deſcendit, & cum ramis ophthalmicae ethmoideis communicavit; deinde alius ad poſteriorem partem narium & cellulas poſtremas ſuper os ſpongioſum ſupremum venit, inoſculatus ethmoideae poſterioris ab ophthalmica natae, hic minus perpetuus. Reliquus truncus duplex eſt. Primus ramus dat denuo ad ſeptum narium anterius ramulum, cum priori & cum ophthalmicis ramis inoſculatum. Alter inferior, uno ramo decurrit per nares inter os ſpongioſum, ſuperius & inferius antrorſum, altero per ſemicanalem oſſis ſpongioſi inferioris deſcendit, tertio per meatum narium imum antrorſum it & cum ramo infraorbitalis comites ſacci naſalis excurrit, cumque inciſore communicat.

In alio cadavere haec fuit diviſio. Primus rami ſuperioris ſurculus, ſuperior, trifidus fuit. Unus ſurculus adiit os, in puero ſpongioſum, quod corpus ſphenoidis dicitur, & alias ſinus eſt. Alter per proprium canalem, parum notum, retro nares ad pharyngem deſcendit. Hic ramus extra nares ſeceſſit, ad pharyngem ſupremum. Deinde ſuperior ramus naſalis in cavea narium dedit ſurculum in cellulas ethmoideas poſteriores, & in ſepti averſam partem, aliumque in os ſpongioſum ſuperius, alium, qui per ejus oſſis canalem longe antrorſum ivit in narium anteriora, ubi anaſtomoſes multas habuit, cum ſurculis arteriae ethmoideae anterioris ab ophthalmica natae. Truncus denique hujus arteriae naſalis ſuperioris bifidus ſubiit ſepti narium partem poſteriorem.

Inferior naſalis, dedit ramum oſſi ſpongioſo ſuperiori primo, deinde ad ejus truncum acceſſit, & per ejus ſulcos & canales multis ramis antrorſum repſit, tum in imum meatum narium, tum in duorum oſſium ſpongioſorum intervallum. Communis ergo duorum oſſium turbinatorum arteria eſt, ſuperioris canalis longior, inferioris brevior eſt.

REGIO QUARTA.
BRACHIUM DEXTRUM
Muſculi ſub cute ſequentes.

A Claviculae defractae apex.
B Proceſſus coracoideus.
C Serratus minor.
D Pars deltoidis ſitu mota.
E Teres major.
F Conjunctus ei dorſi latiſſimus.
G Infraſcapularis.
H Deltoides in ſitu.
I Longus extenſor cubiti divaricatus.
K Brevis extenſor.
L Brachialis externus.
⊙ Septum ligamentoſum inter hunc muſculum & brachialem internum.
M Biceps.
N Brachialis internus.
O Coraco brachialis.
P Condylus flexorius humeri.
Q Flexor carpi ulnaris.
R Flexor digitorum ſublimis.
S Palmaris.
T Flexor carpi radialis.
X Teres pronator.
Y Supinator longus.
Z Flexor digitorum profundus.
a Opponens pollicis.
b Abductor pollicis.

c Ten-

c Tendo flexoris longi.
d Flexor brevis pollicis.
e Lumbricalis primus.
f Flexoris ſublimis tendo ad indicem.
g ejusdem ad digitum medium tendo.
h ad digitum tertium.
i ad minimum.
k Abductor digiti minimi.
l Flexor parvus.
m Metacarpeus.
n Lumbricalis ſecundus.
o Tertius.
p Quartus.
q Pars palmaris quadrati.
r Pars abductoris indicis.
ſ Ligamentum armillare carpi.

Vaſa.

a Arteria ſubclavia. 8)
b Ramus ad labialem.

c Acro-

8) AD ARTERIAS ANTERIORES PECTORIS.

Faſcic. III. P. 25. Not. 9. lin. 7. poſt *utrumque* adde: Ad coſtam ſecundam orta in dextro latere, vel ad primam in ſiniſtro.

Pag. 25. N. 9. lin. 13. poſt *inferior* adde: Non rarum eſt, ramum, neque eum exiguum, hujus thymicae conflecti circa venam Cavam, & bronchum adire, ut vera ea & ſuperior bronchialis ſit.

Pag. 29. Not. 14. lin. 3. poſt *demum* adde: Sed frequenter plures rami mammariae ſunt. Ad tertiam coſtam praeter thymicam alia majuſcula mediaſtina, ad imum thymum, pericardium venit. Ad quartam coſtam nata arteria phrenico-mediaſtina ad pericardium mediaſtinum, inferius quidem, & ad ſeptum transverſum ivit, & id diviſa, ramo uno dextrorſum, altero ſiniſtrorſum tendente, adiit, ſequenti inoſculata.

Altera major phrenica ſecuta eſt, ad coſtam quintam nata.

Alias poſt thymicam datam ex trunco mammariae ramus mediaſtinum adiit, alter ex ramo ejus trunci: tum ad coſtam quartam, alius per mediaſtinum, per thymi partem inferiorem & ſepti transverſi partem anteriorem mediam. Major vero phrenicus ad ſedem lateralem diaphragmatis datus, circa ſeptimam coſtam prodiit.

Alias in dextro latere, pollice ab origine mammaria, dedit thymicam, quae etiam ad venam cavam, nervumque phrenicum ramum edidit, hinc cum ſequente, inde cum bronchiali inoſculatum, ſequente nempe ab eodem trunculo nata, nervi comite, & phrenicae obvia, quae pericardio ſurculos exhibet. Inde

c Acromialis.

d Rami ad coſtas.

e ad

de quatuor ramuli ad thymum & mediaſtinum ſecuti ſunt, imus major, aliusque iterum major ad pericardium & mediaſtinum, inoſculati ramis qui a ſepto transverſo ad pericardium iverunt. Tunc alius ad ſeptum transverſum, pericardium & adipem vicinum & demum ad diaphragma ivit, ille alias pictus (*in Tab. pect. ant.*) tectus margine coſtarum, a quo etiam rami pericardium adeunt, inoſculati cum prioribus, & cum phrenici trunci anterioris ramis lateralibus.

In ſiniſtro latere thymica grandis fuit, a qua comes nervi phrenici exigua minorque altera, quam bronchialis mittit, & cum qua ſocia ivit. Inde poſt pollicem ramus ad mediaſtinum & thymum ſecutus eſt, tunc ſecundam tertiamque ad thymum miſit, interque eas fere quatuor ad mediaſtinum, alius ad hoc idem, ſeptumque & adipem, alius denuo ad ſeptum transverſum, aliusque ſimilis ad idem & pericardium venit.

In alio homine ſiniſtri lateris rami fuerunt arteriola comes nervi phrenici, quae etiam mediaſtino dedit, tunc thymica & ad coſtam ſeptimam phrenica extrorſum euns, transverſa, absque ramis mediaſtinis.

Dextri vero lateris ibidem fuerunt rami, thymica, comes nervi phrenici, mediaſtina ad coſtam ſecundam, tertiam, quartam, hae ad mediaſtinum & pericardium, ad ſextam vero ad mediaſtinum & diaphragma.

Pag. 30. Not. 14. Col. b. in fine adde: Omnino iterum a mammaria ramum in hepar ad ſiniſtrum venae umbilicalis veniſſe vidi.

AD BRONCHIALES.

Faſcic. III. P. 35. Not. 6. lin. 16. poſt *coaleſcit* adde: Vidi etiam duas fuiſſe, & alteram ab intercoſtali ſuprema veniſſe, ad bronchum, glandulas vicinas & oeſophagum, primamque certe bronchialium fuiſſe.

Alias etiam duae fuerunt, prior ab aorta ad oeſophagum & aſperam arteriam, altera ab intercoſtali ſuperiori dextra, ad oeſophagum, glandulas bronchiales & dextri lateris bronchia.

Pag. 35. Not. 7. Col. b. lin. 39. poſt *tendat* adde: Alias contra, major ad coſtarum intervallum abit, minor ad pulmonem.

Pag. 36. Not. 7. lin. 20. poſt *bronchialibus* adde: & circa Venam Cavam conflexum ramum inoſculatum ſodali nervi phrenici, aut eam ſodalem ipſa, & magis quidem, quam thymica mammariae propago generat.

Pag. 36. Not. 7. in fine adde: Iterum vidi communem, & aliam praeterea dextram fuiſſe illam ab aorta, hanc ab intercoſtali ſuprema aorticarum, natam. Siniſtri trunci duo fuerunt, dextri unicus, qui inter oeſophagum & pericardium dextrum pulmonem adiit. Iterum vidi dextram, in quarta vertebra ab intercoſtali ſuprema aortica natam primo dediſſe Oeſophago, deinde alium ramum, & huic & poſtico mediaſtino, tunc duos ramos ad bronchium adſcendentes, inmiſſos ſuperioribus bronchialibus, & reliquo trunco pulmonem adiviſſe. Denuo, cum alia dextra adeſſet, retro oeſophagum vidi & retro bronchium ſuum pulmonem adiiſſe, natam etiam ab intercoſtali ſuprema aortica. Una aderat inferiori loco bronchialis communis, cujus ramus dexter ante oeſophagum adiit glandulas bronchiales & bronchium.

Iterum dextra bronchialis ab intercoſtali nata ſurſum dedit ramum ad aſperam arteriam & glandulas bronchiales, deinde alium circa venam Cavam flexum, inter arteriam pulmonalem, venamque ejus viſceris ſuperiorem, qui & pericardio ramos dedit, & inoſculatus eſt ramo phrenici nervi comiti, tum alium eduxit, qui cum nervo octavi paris deſcendit ad Oeſophagum & mediaſtinum, Oeſophageis inoſculatus. Truncus ejus in pulmonem abiit.

Pag. 36. Not. 9. lin. 9. poſt *communicatura* adde: Ut fuſius haec exponam, ramus arteriae bronchialis ſiniſtrae a communi natae conſcendit, ſuum bronchum, & ſupra arteriam ſui lateris & trans venam pulmonalem ſuperiorem ſiniſtram inceſſit, atque ibi anaſtomoſi cum ramo inferiori ſui trunci coivit. Ejus ſurculus perforavit pericardium inter duas venas pulmonales ſiniſtras & ſinum ſiniſtrum, & inoſculatus eſt ramis coronariae arteriae eum ſinum adeuntibus; alius vero ſurculus per arteriam pulmonalem iens occurrit ramulis arteriae coronariae. Ramus inferior inter duas venas pulmonales ſui lateris pericardium adiit, huicque ramos dedit, & inter alios eum, qui nervum phrenicum comitatur aut certe cum eo, quod frequens eſt, anaſtomoſes facit, aliamque cum adſcendente phrenica. Idem trunculus, quem hactenus per duos ramos ſuos deſcripſi, dat poſteriori faciei pericardii numeroſos ramos longe lateque regnantes & ad oeſophagum. Alias ramus ſuperior retro arteriam ſubclaviam adſcendit, vicemque tenuit arteriae bronchialis ſuperioris. Anaſtomoſin habuit cum thyreoideae ramo deſcendente, & adiit glandulas

e ad deltoidem.
f ad glandulas alares.
g Arteria ſcapularis.
h ejus ramus ad dorſum ſcapulae circumflexus.
i Surculus in teretem magnum.
k in latiſſimum dorſi.
l iterum in teretem.
m ad ſerratum magnum.
nn Surculi ad coracobrachialem.
o Arteria profunda humeri.
p Arteria circumflexa poſterior humeri.
q Rami ad extenſorem longum & brevem.
rrr Rami ad brachialem internum.
s ad extenſorem brevem.
t Truncus ad dorſum humeri euns.
u Ra-

dulas bronchiales, pericardium ſub origine carotidis, & ſubclaviae ſiniſtrae.

Siniſtram bronchialem unicam, in quinta vertebra ſub broncho de aorta natam, vidi dediſſe oeſophago. Dextra ſodali fere ſemper minor eſt.

Iterum alias ſiniſtram bronchialem unicam praeter communem reperi ab aorta natam, qua aſperam arteriam tangit, ad bronchum & pulmonem ſui lateris diviſam.

Alias & ſiniſtra ſuperior, & a communi altera prodiit.

Alias iterum duae ſiniſtrae fuerunt, una comes arteriae pulmonalis, proxime dextram nata a trunco aortae, eadem ramo ſuo ad pericardium conflexa, & inoſculata comiti phrenicae. Inferior altera, ad ſextam coſtam ab aorta nata, trunco bronchum & pulmonem adiit, ramo vero oeſophagum deorſum comitata dedit pericardio, & oeſophago immiſſa eſt: Et ipſa ramum dedit antrorſum conflexum, phrenicae ramo adſcendenti inoſculatum.

Pag. 38. Not. 10. in fine adde: Iterum oeſophageae ſub bronchialibus natae duae inprimis fuerunt, quarum inferior major erat, ad vertebram ſextam, & ſeptimam natae.

Alias denuo duae propriae prodierunt, ab ipſa origine arteriarum intercoſtalium aorticarum, ſecundae & quintae.

Iterum tres aorticae fuerunt, quarum quae inferior ſemper major eſſet, ima ſepto transverſo proxima.

Iterum tres ab origine intercoſtalis aorticae, ſecundae, quartae & quintae.

Alias quinque fuerunt, prima ad tertiae intercoſtalis ſedem nata, tres ad ſedem quartae, ima ad originem ſextae. Haec major in coſtae nonae ſede adiit mediaſtinum poſterius, pulmonis ligamentum, pulmonis ſuperficiem, & oeſophagum. Rami ejus duo praecipui fuerunt; dexter adſcendit, & cum bronchiali dextra inoſculatus eſt, atque pulmonis dextri ſuperficiei & oeſophago ramos dedit. Alter ſiniſter pulmonem ſiniſtrum adiit, & cum nervi ſiniſtri comite arteriola nexum habuit, & cum bronchiali ſiniſtra inferiori. Alios ramos oeſophago dedit. Aliquoties ejusmodi grandem trunculum ad coſtam nonam reperi, & ejus rami fuerunt, qui in oeſophago deſcendentes cum ſurculis ex imo ventre adſcendentibus, coiverunt:

Denique ex ſiniſtro pulmone, ſub ejus lateris arteria pulmonali, vidi ramum prodiiſſe, qui ad pericardium & pulmonis ſuperficiem, ivit, & cum ramo thymicae, phrenicae comite, anaſtomoſin habuit.

u Ramus ad bicipitem.
x Alter ejus furculus.
y Ramuli ad brachialem interiorem.
z ad eumdem & externum.
α ad brachialem internum ramus profundus.
β Ramus anaſtomoticus primus.
γ Rami ad extenſorem longum.
δ Ramus anaſtomoticus cum recurrente ulnari.
ε Ramus anaſtomoticae cum ſ.
ζ Ramus anaſtomoticus alter.
η Rami in brachialem internum.
θ in teretem pronatorem.
κ Ramus ad brachialem internum.
λ ex radiali ramus ad ſupinatorem longum.
μ Truncus ulnaris.
ν Truncus radialis.
ξ Ramulus ad ſummum flexorem profundum.
π ad ſupinatorem longum.
ϱ ad eundem.
σ Alii ad pronatorem teretem.
τ ad ſupinatorem longum.
υυυ Aliquot ad profundum.
φ ad abductorem pollicis & palmarem longum.
χ ad abductorem pollicis.
ψ ad eundem.
ω Ramus a radiali perficiens arcum volae ſuperficialem.
ωω Rami alii ad pollicis abductorem.
Γ Arteria ulnaris emergens ſub flexoribus.
Δ Ramus ad flexorem ſublimem & ulnarem.

Θ ad flexorem ſublimem.
Λ ad eundem.
Π ad tendines flexorios.
Σ ad abductorem digiti minimi.
Φ Ramus ulnaris digiti minimi.
Ψ Ramus inde anaſtomoticus cum ſurculo arcus dorſalis cubiti conjunctus.
Ω Ea dorſalis propago.
a Ramus ad lumbricalem quartum.
b Ulnaris minimi digiti proprie dictus.
c Arcus ad unguem.
d Arcus ſuperficialis volae.
e Ramus ad metacarpeum.
f Ramus anaſtomoticus cum r.
g Digitalis ulnaris tertii digiti.
h Radialis minimi digiti.
i Ramus ab arcu volae ad tendines & inter oſſeos.
k Ramus ad opponentem & ligamentum armillare.
l Alius cum opponente ordiens arterias pollicis.
m Arteria radialis pollicis.
n Arteria ulnaris pollicis.
o Arcus unguis pollicis.
p Arteria digitalis medio tertia.
q Ramulus in lumbricalem.
r Ramus anaſtomoticus cum f. ad lumbricales &c.
s Ramuli digitales & ad articulationes metacarpi.
t Arteria radialis digiti tertii.
u Ulnaris digiti medii.
x Arcus ad unguem.

y Ramus digitalis ad indicem & medium.
z Ramus ad eum adrepens ex arcu profundo.
α Ramuli ad lumbricales.
β alii.
γ Radialis digiti medii.
δ Ulnaris indicis.
ε Arcus ad unguem.
ζ Ramus radialis indicis.
η Rami ad lumbricalem primum.
θ Ramus infertus in ulnarem pollicis.
ι Ramus communicans cum μ. ut faciat radialem indicis.
λ Ramus ab arcu profundo volae adveniens, ad efficiendam indicis radialem arteriam.
ρ Arcus primus pollicis.

REGIO QUINTA.

Brachii ſiniſtri vaſa & muſculi profundi.

A Clavicula defracta.
B Acromion.
C Caput humeri.
D Infraſcapularis.
E Reliquiae deltoidis.
F Reliquiae pectoralis.
GG Capita bicipitis.
H Veſtigia inſerti latiſſimi dorſi.
K Coracobrachialis.
M Extenſor brevis cubiti.
N Brachialis externus.

O Ex-

O Extenſor longus loco motus.
P Idem brachialis externus, ab altero latere.
Q Tendo bicipitis.
R Supinator . . . .
S Brachialis interni inſertio.
T Flexor carpi ulnaris.
V Ulna nuda.
X Ligamentum interoſſeum.
Y Radius.
Z Flexor carpi radialis.
Γ Pronator quadratus.
Δ Supinator longus.
Θ Λ Ξ Π Σ Flexores tertii internodii pollicis & digitorum.
Φ Ψ a. e. quatuor lumbricales reflexi.
b. Ω d. f. quatuor tendines flexorum primi internodii.
g Ligamenta transverſalia metacarpi.
h Indicis abductor.
i Interoſſeus primus.
k Alter.
l Tertius.
m Quartus.
n Quintus.
o Sextus.

Officula carpi & digitorum, ut omnibus nota, noluimus literis inſcribere.

Vaſa.

A Arteria ad infraſcapularem.
B ad eumdem.

C Acro-

C Acromialis refecta.
D Ramus ſequens acromium.
E Alii rami ad infraſcapularem.
F Scapularis interna.
G Rami ejus ad infraſcapularem.
H Truncus ad dorſum reflexus.
I Circumflexa anterior.
K Rami ad caput humeri.
L Truncus pergens circumflecti.
r Profunda humeri.
M Circumflexa poſterior.
N Profundae rami ad brevem.
O ad brachialem internum.
P Ramus ad perioſteum humeri.
Q Surculus anaſtomoticus cum circumflexa antica.
R Ramus deſcendens ad perioſteum.
S Profundae ramus ad extenſorem brevem.
T ad brevem & longum.
V Ramus ad dorſum humeri circumflexus.
X idem a latere radiali humeri apparens.
Y Ramus inſertus furculo a recurrente radiali.
Z Anaſtomotica prima.
a Ramus ad extenſorem brevem.
b ad cutem.
c Altera radix arteriae Profundae volae nata ab ulnari.
d Arteriae ulnaris digiti minimi radix a Profunda volae.
e Ramus bicipitis & brachialis interni refectus.
f Ramus cutaneus inoſculatus cum *s.* ramo recurrentis radialis g.
gh Ramuli ad perioſteum.

i Ana-

i Anaſtomoſis g. cum h.
k Ramus ad digitum tertium & minimum.
l Ramus ad perioſteon.
m ad extenſorem longum.
n ad capſulam articulationis.
o Anaſtomoſis cum recurrente ulnari.
p Recurrens radialis.
q Ramus anaſtomoſin faciens cum profundae ramo Y.
r Ramus cutaneus.
s Ramus alius cutaneus anaſtomoſin faciens cum g.
t Ramus cutaneus alius.
u Ramus ad ſupinatorem brevem.
x Arteria radialis.
y Ramus ad ſupinatorem & cutem.
z ad caput flexorium.
A ad cutem, & ſupinatorem brevem.
B ad flexorem radialem.
C Ramus dorſalis manus.
E Ramus profundus articuli cubiti.
F Surculi ad perioſteum irretiti cum n.
G Recurrens ulnaris.
H Ramus anaſtomoticus anterior conjunctus cum ſurculo arteriae k.
I Alia anaſtomoſis cum ſurculo d. anaſtomoticae primae.
K Ramus ad perioſteum ulnae.
L Arteria interoſſea.
M Arteria ad ulnam & articulationem.
N Perforans ſive dorſalis ſuprema cubiti.
O Ramus ad radium.

Γ Nutritia ulnae.

P Nutritia radii.

Q ad flexorem radialem.

R ad ulnam.

S ad ulnam.

T ad radium.

V Ramus arteriae interoſſeae ulnaris inoſculatus ramo arteriae cubitalis.

X Ramus ejusdem radialis inoſculatus in Y ramo arteriae radialis, & in Z. conjuncto arcui & ulnari & radiali.

⊙ Arteria a cubitali ad imam ulnam.

Λ Surculus ad nudam ulnam.

Ш Anaſtomoſis cum Y ramo interoſſeae.

Σ Arcus ab ulnari & radiali factus.

Φ Rami ad imam ulnam.

a Arteria ulnaris ad manum properans.

b Rete cutaneum.

c Altera radix arteriae Profundae Volae nata ab Ulnari.

d Arteriae Ulnaris digiti minimi radix a Profunda volae.

e Ulnaris minimi.

f Arcus primi articuli.

g Secundi.

h Tertii.

i Trunculus reſectus arteriae a ſuperficiali volae componente radialem minimi & ulnarem digiti tertii.

k Ramus ad digitum tertium & minimum.

l Furca ad eos digitos.

m Perforans ſuperior tertii intervalli.

ɳ Interoſſea maxime ulnaris.
o Interoſſea altera ab ulna.
p Ramus retrogradus carpi.
q Surculus radialis.
r Ulnaris ejusdem.
ſ Interoſſea tertia.
t Perforans ſuperior medii intervalli.
u Inferior altera.
y Perforans prima ſuperior.
z Interoſſea & digitalis digiti indicis & medii.
αβ Perforantes ſive circumflexae inde natae.
γ Furca digiti indicis & medii.
δ Interoſſea quarta ab ulnaribus numerando.
εε Rami perforantes.
ζ Diviſio ejus arteriae δ.
θ Ramus metacarpeus.
ϰ Inſertio in radialem indicis.
λ Arteriae radialis ramus volaris.
μ ejusdem ramus dorſalis in volam redeuns.
ν Anaſtomoſis cum ulnari ſ. arcus profundus.
ξ Ramus pollicaris arteriae radialis ſubcutaneae.
π ejus ramus ad indicis arteriam radialem euns.
ϱ Conjunctio cum ramo ϰ.
σ Arteria a dorſalibus in pollicarem inſerta.
τ Radialis pollicis.
υ Arcus ad articulum ſecundum.
υυ Arcus ad unguem.
φ Arteria ulnaris pollicis.
χ Concurſus arteriae radialis ad pollicarem faciendam.

ψ Ra-

ψ Radialis indicis.
ω Arcus primi articuli.
Δ Arcus ſecundi.
Λ Arcus tertii.
Ξ Arteria radialis digiti medii.
Π Arteria primi articuli.
Σ Secundi.
Φ Tertii.
Ψ Reliquiae arcus ſuperficialis volae.

REGIO SEXTA.
ABDOMEN PELVIS & OSSA ILIUM.
Oſſa & muſculi.

A Ren dexter.
B Ren ſiniſter.
C Capſula renalis dextra.
D Siniſtra.
EE Uterque transverſus abdominis.
F Obliquus minor.
FG Quadrati dexter & ſiniſter.
H Pſoas ſiniſter.
Δ Ureter dexter.
Λ Ureter ſiniſter.
I Rectum inteſtinum.
K Veſica urinaria reclinata.
LM Iliacus internus dexter & ſiniſter.
NN Spina anterior ſuperior oſſis ilium.

O Particula nuda offis pubis.
P Alia ubi ligamentum penis.
Q Cutis ſcroti ex parte nudata.

Vaſa.

A Aorta abdominalis.
B Truncus coeliacae 9.)

C Arte-

9) AD COELIACAM.

Faſcic. II. ad Not. f. lin. 2. poſt *quater*, adde. Omnium primam ex Coeliaca natam fuiſſe vidi pancreaticam, quae in ſedem pancreatis proximam reni ſiniſtro venit, & ramo a phrenica ſiniſtra deſcendente inoſculata eſt.

Not. f. Col. b. lin. penult. poſt *prodiiſſe* adde: In alio etiam cadavere haec coronaria ex aortae trunco nata eſt, ut tamen eadem etiam duas phrenicas produceret. A trunco denique communi phrenicarum natam vidi 1751. Minor eſt reliquis, directio vero, ut antrorſum primo, deinde dextrorſum eat.

Not. g. lin. 10. poſt *iterum* adde: Surculi in oeſophagum adſcendentes etiam duo ſunt; & tertius accedit ex transverſa illa, quae oeſophagum coronat.

Not. h. lin. 4. poſt 56. adde: Duo plerumque rami ſunt, & anterior, in arcum flexus per curvaturam minorem, dat faciei ventriculi ſuperiori & inferiori. Poſterior in eadem curvatura duos cum Coronaria minori arcus efficit. Ramus ad planum anterius nonnunquam magnus eſt, par trunco.

Not. h. Col. b. in fine adde: per omentum minus. Sed alius aliquoties viſus ramus Coronariae majoris, fere ex origine ejus natus, deſcendit cum vena portarum retro pancreas, & cum pancreatica transverſali, tum cum meſentericae primo ramo inoſculatur.

Not. l. lin. 5. poſt *dextrorſum* adde: quando finem lobuli adtigit, circa quem circumflectitur.

Not. l. lin. 6. poſt *aliquas* adde: Etiam unam majorem, quae in pancreas deſcendit, & duos ramos habuit, ſiniſter transverſus per faciem pancreatis inferiorem poſteriorem abiit, indeque ramos in meſocolon dedit. Alter ramus dextrorſum per pancreas inceſſit, inſertus gaſtroepiploicae dextrae. Etiam ubi minores ſunt, ſolent cum ſurculis pancreatico-duodenalibus uniri.

Not. m. lin. 3. poſt *replet* adde: Alias multifida eſt, & ex uno loco, ad dextrum limitem lobuli Spigelii, naſcuntur hepatica ſiniſtra, duodena dextra poſterior, duodena magna & hepatica dextra.

Hepatica ſiniſtra, hujus trunci propago, quam omnino addere oportet, parallela venae portarum anterior adſcendit; Eadem edit coronariam parvam, tunc dividitur, unoque trunco foſſam ductus venoſi adit, altero foſſam umbilicalem.

Not. n. l. 3. poſt 64. adde: Ex hepatica anno 1747. poſtquam prodierat Pancreatico-duodenalis, nata eſt Pylorica: alias ab ipſa pancreatico-duodenali exit. Dat ramulos felleis ductubus.

Not. n. lin. 5. poſt *inferiori* adde, & cum gaſtroepiploica dextra.

Not. o. lin. ult. poſt *pancreatico-duodenalem* adde: Radix papillae lobuli ſulco exſculpitur pro arteria hepatica.

Not. o. Col. b. lin. 3. poſt II. adde: Hepatica ſiniſtra dedit de more coronariam minorem, quod frequens eſt, tum ſurculum omento minori, inde ramum in foſſam ductus venoſi; Reliquus truncus trifidus, adiit tribus ramis Spigelii lobum, lobum anonymum & foſſam umbilicalem, cui alias omnino duos dedit, denique in foſſam ductus venoſi huic parallelum ramum miſit. Dat etiam aliquem ad ſuperficiem hepatis, unam, duas, tum ramum in ductum hepaticum & alium ad duorum ductuum concurſum, in tres ductus biliarios hepaticos. Qui lobulum adit, ſolet in ductum venoſum ramum mittere.

Ramus foſſae umbilicalis multis ramis dividitur in lobum anonymum & ſiniſtrum. Ab eo ſurculus notabilis emergit ad hepatis ſuperficiem, & ad ligamentum ſuſpenſorium, idemque eſt, cui ſurculi phrenicae & mammariae ſe inmittunt. Alter ejusdem trunci ramus adit venam umbilicalem.

Alius denique ſiniſtri lobuli ramus & ipſe exit in ſuperficiem hepatis, legit radicem ligamenti ſiniſtri & cum ramis phrenicae inoſculatur.

Denique ex ipſa carne hepatis, ad duas tertias ligamenti ſuſpenſorii, trunculus emergit, qui retrorſum per radicem ligamenti ſuſpenſorii incedit, & coronam cum arteria a phrenica ſiniſtra facit, antrorſum vero aliam cum arteria, ab hepatica ſiniſtra, quae de foſſa umbilicali exit.

Not. o.

C Arteria hepatica.

D Splenica.

E Coro-

Not. o. Col. b. lin. 21. poſt *lobulo* adde: & ramulos ſaepe ductibus bilariis hepatico & cyſtico, quando ſiniſter ramus nullos dat, & denique pyloricam. Deinde arteria hepatica dextra etiam dividitur. Ramus anterior eſt qui cyſticas dat, & ramos lobo anonymo, tum dextro alios, quorum aliqui carnem hepatem perforant, quaſi ſuperiora petituri. Poſterior trunculus dat alium ramum dexteriorem Spigelii lobulo, & longe lateque per hepar diſpeſcitur. Multi rami & hujus & reliquorum ramorum hepatis in ſuperficiem viſceris excurrunt, per eam ramoſi.

Not. o. Col. b. lin. 25. poſt LIEUTAUD adde: Oritur etiam a ramo qui foſſam umbilicalem adit. Quater aut ultra duas cyſticas arterias natas vidi ex ramo dextro arteriae pancreatico-duodenalis. Nomen debet dari cyſticae ſuperioris & inferioris. Utraque proprie hepatica eſt, & tantum ramum veſiculae exhibet.

Not. o. Col. b. lin. 31. poſt *finitur* adde: conſpicua quidem ſive inferior & ſuperficialis eſt hepatis, altera vero abſcondita regnat per ſuperficiem, quae colo inſidet.

Not. o. Col. b. lin. 41. poſt *auctores* adde: A dextra hepatica etiam cum vena portarum peculiaris ramus in pancreas deſcendit.

Alias vidi tres ramos hepaticae, dextrum, ſiniſtrum & medium. Haec media reliquis minor & magis, ut vocant, ſuperficialis, dedit duos ramos pyloricos, dedit coronariam parvam, dedit rete pingens utrumque ductum felleum & cervicem veſiculae, tum ramulum duodeno, & adiit in hepate lobum anonymum, exque eo per pontem foſſae umbicali inſtratum lobum ſiniſtrum petiit, & huic inpenſa eſt, & foſſae, quam dixi.

Alias dextra hepatica dedit ramum unum transverſum poſteriorem, in fiſſuram propriam hepatis, tum ſiniſteriorem, qui inter duos ductus biliarios ad dextra venae portarum demergitur, & ipſe duas dat cyſticas hic diſtinctas. Truncus adhuc poſterior hepar ſubit.

Not. o. Col. b. lin. 52. poſt *p. 8.* adde: In ultimis diſſectionibus vidi, plerumque ejusmodi hepaticam adeſſe, & primum arteriae meſentericae ramum adſcendere cum venae portarum dextro margine, factaque cum arteria prima duodena anaſtomoſi, etiam nova, in arcum flexa, adrepere ad ductum choledochum & ad faſciculum vaſorum bilariorum inque portas venire, & cum ramo aliquo arteriae hepaticae arcum facere in ipſa porta.

Not. o. Col. b. lin. 57. poſt *41.* adde: Minores hepaticas a phrenicis, a capſularibus ſuis locis dicemus. Spermaticarum autem ramulos addo: Duo ſunt comites trunci venae cavae, anterior & poſterior, in ſulcum hepatis venientes, & varie inoſculati, tum ſuperficialibus hepaticis, tum profundis per parenchyma ejus viſceris ad venam Cavam venientibus.

Not. o. lin. 3. ſuper finem poſt n. 41. . . . adde: Eſt ubi Pancreatico-duodenalis omnino truncus coeliacae fuit, cum dextra hepatica a meſenterica naſceretur, & ſiniſtra potius hujus pancreatico-duodenalis ramus foret. Naſcitur plerumque a trunco, qui jam ſiniſtram hepaticam dedit, & dexterior dici poteſt.

Not. p. Col. b. lin. 5. poſt *veniſſe* adde: Imo haec duodena dextra, poſterior etiam ab hepatica ſiniſtra naſcitur, vel proxime eam a trunco hepatico dextro.

Semel vidi hanc duodenalem non a coeliaca, ſed a meſenterica natam eſſe, pene ex origine ejus, & circumlegiſſe arcum convexum duodeni inteſtini, huicque & pancreati ſurculos miſiſſe, atque inſertum fuiſſe ramo ſecundae propaginis arteriae meſentericae, quae arcus duodeni concavitatem percurrit, & pancreaticoduodenali obviam it. Alias reperi adfuiſſe equidem ex pancreatico-duodenali natam, ſed cum arteria duodenali dextra inferiori communicaſſe, quam dabat hepatica a meſenterica nata.

Not. p. Col. b. lin. 6. poſt *transverſalem* adde: Dat ſtatim unam pluresve pyloricas innexas & coronariae parvae, & aliis nonnunquam hepaticarum ramulis, tum ramum aliquando hepaticum in fiſſuram jecoris peculiarem, & alias coronariam parvam: & frequentius ſurculos hepatico ductui, ramumque in ductum choledochum, qui cum ramis biliariorum ductuum a cyſtica & hepatica natis communicat. Denique notabilis ſurculus retro oriens duodenum ad pancreas deſcendit, & cum ramo pylorico inferiori a pancreatico-duodenali nato communicat.

Not. p. Col. b. lin. 10. poſt *coel.* adde: Alia minor anaſtomoſis fit circa venam portarum in ramum eum arteriae meſentericae, qui primus natus hepar adit.

Not. p. Col. b. lin. 13. poſt *eſt* adde: Ramus, cui inoſculatur, a meſenterica, natus eſt etiam a colica media, & pancreati ſurſum & ſiniſtrorſum ramos dare ſolet.

Not. q. lin. 4. poſt *producit* adde: Alias pancreatico-duodenalis jam ſeparata a Gaſtro-Epiploica. Pancreatica iſta & cum Coronariae magnae ramo pancreatico, & cum ſimili a ſplenica ſurculo ſolet inoſculari, ante venam portarum,

E Coronaria.

F Phre-

tarum, & cum meſentericae ramo primo, qui cum pancreatico-duodenali inoſculatur. Dat etiam meſocolo, & colo, ramum unum duosve, cis finem pancreatis natos.

Not. q. lin. ult. adde: Dextrorſum & ſiniſtrorſum ſecundum duodenum & ventriculum exit, & hic cum gaſtroepiploicis, illic cum ramulis pancreatico duodenalis & cum duodenae primae trunculo communicat.

Not. r. lin. 1. poſt *magnam* adde: trunci nomine dignam ſaepe reliquo trunco majorem.

Not. r. lin. 1. poſt *eadem* adde: Vena ſocia ſemper a meſenterica provenit, ſemel autem vidi natam eſſe a ramo primo arteriae meſentericae.

Not. r. lin. 9. poſt *aliqua* adde: Hi rami ſunt ad omentum colicum, alius ad omenti principium meſocolicum, tunc ramus major ad acceſſum fere venae gaſtroepiploicae finemque dextri omenti natus, parallelus colo, & origini colicae omenti infertus. Is magno arcu facto occurrit ſimili ramo primo & majori Gaſtroepiploicae ſiniſtrae. Dat Omenti poſteriori laminae coloque, & in principio Omento colico dextro. Rami minores arteriae Gaſtroepiploicae dextrae anteriori parti omenti ramulos mittunt: Aliquis ex primis ramis pancreas adit, & cum transverſali pancreatis arteria anaſtomoſes habet.

Not. r. Col. b. lin. 4. poſt *circumit* adde: A ramis radiatis pancreas adeuntibus ſurculi ad peritonaei partem reni inpoſitam eunt. Aliquis etiam ramus notabilis arteriae hujus demergit ſe retrorſum, & hinc pancreati dat, inde retro duodenum abſconſus inoſculatur arteriae duodenae primae. Alius ramus a transverſo pancreatico jam dicto, diverſus ſiniſtrorſum retrorſum in pancreas ſe demergit, ſub vena portarum, & alicui ramo pancreatico, quales omnium primos hepatica generat, inoſculatur, atque nonnunquam alteri ramo minori, meſocolico, arteriae meſentericae.

Not. r. Col. b. lin. 6. poſt *ſuperioris* adde: Trunculi communicantes iſti duo eſſe ſolent, minor, anterior, pictus in *Tabula* noſtra, & major, profundior, inmiſſus eidem ramo duodeno a meſenterica nato.

AD TABULAM II. COELIACAE.

Not. e. lin. 5. poſt *p. 95.* adde: Splenica incurva eſt, totoque ductu fere ſemicirculum efficit, deſcendit autem primo ſiniſtrorſum deorſum, tunc transverſim ſuper venam, denique ſurſum verſus lienem. Deinde praeter hunc magnum arcum, etiam undulata ſuper pancreas incedit.

Not. e. lin. 10. poſt EUSTACHIUS adde: Ex ipſo dimidio pancreate viſa eſt lienalem deriſſe, quae ſuprema foret lienalium, & ipſa duas breves ederet ſub oeſophagi ingreſſum.

Not. e. in fine adde: & ad meſocolon. Ex iisdem ad lienem acceſſorium, ſi aliquis fuerit, ſurculi dantur.

Not. e* in fine adde: Ex ſplenicae fere ortu, vidi veniſſe ramum ad meſocolon transverſum, inoſculatum colicis & omentalibus ramis. Deinde ubi ex pancreate egreſſa eſt, duos alios ramos ad meſocolon dat.

Not. f. in fine adde: Poſterior Gaſtrica in facie inferiori ſive poſteriori Winslowiana ventriculi prope curvaturam minorem advenit. Aliquando ab ortu ſplenicae ejusmodi truncus gaſtricus oritur. Alias ſolus ventriculum adit, alias lienem trunco ſubit, faciei autem poſteriori ventriculi ſurculos exhibet. Prius quam lienem haec arteria adeat, dat etiam nonnunquam pancreati.

Not. g. lin. 4. poſt d. f. 4. ζ. adde: Alias ex ramo lienali imo naſcitur, & frequenter equidem. Dat etiam lieni, aut in eum etiam majori trunco inſeritur.

Not. g. lin. 17. poſt *diſtingui* adde: Hic trunculus ampliſſimo arcu cum ramo Gaſtroepiploicae dextrae, coit, qui ſecundum finem omenti dextrum deſcendit. Ab eo arcu, rami omentum adeunt, & colon transverſum. Percurrit mediam fere omenti latitudinem, & parti inprimis poſteriori ramos exhibet. Dextra Epiploica major eſt. Oritur, non ſemper quidem, ex gaſtroepiploica ſiniſtra prima, ſed nonnunquam ex tertio ejus ramo, alias a ſecundo, ut alia ſiniſterior & brevior epiploica ſit, quae eadem colon etiam adtingit.

Not. g. in fine adde: Caeterum ordo, quo vaſa lienis ad id viſcus accedunt, valde varius eſt. Ecce accurate ex alio cadavere deſcriptum. Rami ſplenicae fuerunt lienalis parva ſuprema, eademque ſumma brevium; Lienalis poſterior, maxima. Ab eo duo prodierunt vaſa brevia ſuperius inſerta quam gaſtroepiploicae parvae, ea ſede qua omentum jam membraneſcit, in concurſu lienis & oeſophagi. Eorum vaſorum unum dedit lieni. Tunc *lienalis ſecunda minor inferior* ſucceſſit, a qua iterum duo brevia vaſa ſub prioribus inſerta nata ſunt; Inde *lienalis tertia ima.* Haec dedit pancreatis fini ſiniſtro, tum ramum eum, a quo notabilis epiploica ſiniſtra nata eſt. Finis eſt Gaſtroepiploica ſiniſtra. Una ſeries eſt brevium vaſorum, ad usque gaſtroepiploicas, in convexitatem ſiniſtram ventriculi.

In alio cadavere ſplenica dedit Gaſtricam poſteriorem, tum in duos ramos fiſſa eſt; Eorum inferior generavit tres gaſtroepiploicas ſiniſtras, idemque etiam pancreati ramum dedit.

Simplicior alia & frequentior fabrica eſt, ut

arteria

F Phrenica ſiniſtra. 10.)

G Meſenterica ſuperior. 11.)

H Cap-

arteria lienalis in quatuor vel quinque ramos, totidem foraminibus lienis inſertos, dividatur, ex quorum imo gaſtroepiploica ſiniſtra naſcatur, & arteria, ſiquis adeſt, lienis acceſſorii, reliqui ex ordine ventriculo quinque brevia vaſa exhibeant, ea breviora, qua ſuperiora ſunt, per unam ab oeſophago ad vaſa Gaſtroepiploica lineam.

10.) AD PHRENICAM.

Faſcic. III. Pag. 54. Not. 1. Col. a. lin. 14. poſt *orti* adde: proxime venam cavam, unus duove aut plures.

Pag. 54. Not. 1. Col. a. lin. 26. poſt *coit* adde: Ejus ſurculus adit iterum tendineam ſepti partem.

Pag. 54. Not. 1. Col. a. lin. 27. poſt *10.* adde: Alias etiam duplex ramus phrenicae dextrae, cum ſiniſtro latere venae Cavae hepar adiit. Prior natus prius, quam capſulares, anterius quam ingreſſus venae cavae hepar convexum adiit, ad carnem, quam cava vena ſulcat, & ad hepatis ſuperficiem. Deinde alter a ramo adſcendente natus, trans & retro venam cavam adiit hepatis partem, quae retro eminentiam obliquam portarum eſt. Idem ſurculum dedit ad pancreas, circa ingreſſum ductuum bilariorum.

Pag. 54. Not. 1. Col. a. lin. 28. poſt *ſupereſt* adde: Qui ſupereſt truncus dexter phrenicae denuo dividitur. Ramus anterior vergit ad tendinem medium carnesque coſtales anteriores. Is ante venae Cavae foramen arcum alterum cum ſiniſtro trunco perficit. Idem edit ramum, qui arcum circa pericardium abſolvit, jam deſcriptum. Poſterior ramus longe ramoſus decurrit per carnes poſteriores coſtales, qua caro ſepti transverſi latiſſima eſt, & in eas conſumitur.

Pag. 54. Not. 1. Col. a. lin. 50. poſt *ortas* adde: Decurrit primo in carne, retro tendinem, deinde in tendine, demum in carnibus coſtalibus, fere ad medium.

Pag. 54. Not. 1. Col. b. lin. 7. poſt *ſiniſtra* adde: Ex ortu perſaepe dat capſularem, anteriorem praegrandem, medii generis, qualem in dextro latere aorta edit aut renalis.

P. 54. N. 1. C. b. l. 7. poſt (*b*) adde: Vidi hunc ramum praegrandem fuiſſe, atque emiſiſſe & comitem nervi phrenici ramum, & alias pericardiacas, & ad diaphragma ramum extrorſum declinantem emiſiſſe, qui cum intercoſtali ſeptima coivit. Sed etiam ſurculus comes nervi phrenici ad mediaſtinum ramos emittit, & phrenicis prioribus, & mediaſtinis a mammaria natis inoſculatos. A ſiniſtra etiam phrenica ramus alius hepar ad ſiniſtra venae Cavae adiit, fere ex ortu phrenicae natus.

P. 45. N. 1. C. b. lin. 7. poſt *quae* adde: e regione arteriae ſimilis, quam coronaria major emittit. Ea alias a capſulari ramo naſcitur.

P. 54. N. 1. C. b. lin. 12. poſt *inoſculatur* adde: & cum ramis ventriculi aliis.

P. 54. N. 1. C. b. lin. 15. poſt (*gg*) adde: & unicum alias majorem trunculum in faciem capſulae anteriorem.

P. 54. N. 1. C. b. lin. 30. poſt *mittit* adde: Is ramus minutius conſideratus, ſequitur radicem ligamenti ſiniſtri, & huic atque hepati inpenditur.

P. 54. N. 1. C. b. lin. 36. poſt *ſiniſtrae* adde: venit ad carnes coſtales, quae ſunt ad ſiniſtra mediae partis tendinis.

P. 54. N. 1. C. b. lin. 37. poſt *parvam* adde: ante iter oeſophagi ad alterum nonnunquam ante cavae oſtium.

Accedit alias alter, perinde & proxime natus, qui recepto priori ramulo in ſulco hepatis idem ſiniſtrum ligamentum ſequitur, huic dat, & ſepto transverſo, & hepati, & cum arteria ſuſpenſorii ligamenti, ramisque comitibus ductus venoſi communicat. Idem in pericardii ſedem ſiniſtram ramos miſit.

P. 54. N. 1. C. b. lin. 49. poſt *ſepto* adde: & cum dextrae ſurculis communicat.

Pag. 54. Col. b. Not. 1. lin. 49. poſt *ramuli* adde: Nuper rectius deſcriptus hic ramus ligamenti ſuſpenſorii, legit uno aut plusculis trunculis radicem ejus ligamenti, qua hepati inſeritur, & ramos huic dat, aliis trunculis ſiniſtrae phrenicae, mammariae, & epigaſtricae inoſculatos, tunc hepati alios, unitos hepaticis, eademque obvia occurrit ramo hepaticae, qui anteriorem radicem ejusdem ſuſpenſorii ligamenti ſequitur.

Pag. 55. Not. 1. Col. a. lin. 12. poſt *dedit* adde: Vidi etiam eamdem arteriam primo loco ab aorta natam, ad utramque appendicem ramos dediſſe, & cum phrenica dextra communicaſſe. Et in eodem corpore etiam alia minor dextra appendicis arteria ab aorta prodiit utraque.

P. 55. Not. 1. in fine adde: ſive brevius. Phrenicae mediae & interiores arteriae ſepti transverſi ſunt, exteriores vero ſive per ambitum decurrunt mammariae, intercoſtales, lumbales & aorticae minores.

11.) AD MESENTERICAM SUPERIOREM.

Faſcic. III. Pag. 44. Not. 6. lin. 10. poſt *Coeliaca* adde: Semel tamen a. 1751. communi trunco natam vidi.

P. 44.

H Capſularis ſiniſtra media.

I Renalis ſiniſtra.

K Cap-

P. 44. N. 6. Col. b. l. 16. poſt *coeliaca* adde: Alias ramus iſte a Colica, propagine meſentericae natus eſt, & transverſim ſiniſtrorſum, longe ſecundum pancreas decurrit. Dedit ramum ſuper pancreas cum duodena prima inoſculatum, & in extremo demum pancreate cum lienali arteria. Eadem duos in meſocolo transverſo fere medio ramos dedit, qui in Colicas, meſentericae propagines, ſe inmiſerunt.

P. 44. N. 6. C. b. l. 28. poſt *primus* adde: Iterum in alio corpore duo ejusmodi rami fuerunt, retro pancreas nati. *Anterior ſiniſter* cum ramo arteriae pancreatico-duodenalis duobus arcubus conjunctus, ipſe per meſocoli dexteriorem ſedem & intervallum magnum truncorum diſtribuitur.

Poſterior duodenalis eſt. Ea denuo generat anteriorem ramum, qui circa cavam flexionem duodeni ductus, hinc jejunae primae, inde Pancreatico-duodenalis trunco inſeritur, poſterior vero cum duodena prima in dextra poſteriori ſede duodeni arcum abſolvit.

Iterum alias ramus primus arteriae meſentericae, vix quatuor ab origine lineis natus, dedit continuo ramum cum vena portarum adſcendentem, ad ductum choledochum, & hepar, ludentem in eo ductu, cum ramis, quos hepatica coeliaca gignit. Idem eſſe videtur, qui alias magnus, & ipſe hepaticus a meſenterica truncus eſt. Tum edit denuo ramum bifidum, cujus anuli cum ea ipſa duodena prima & pancreatico-duodenali ſunt: tum alium cum vena portarum adſcendentem, qui in ipſa porta cum ramulo arteriae coeliacae arcum fecit. Reliquus truncus ad duodeni ſiniſtram ſedem abiit, arcumque cum jejuna prima ſub meſocolo nata fecit.

In alio corpore omnino totus truncus duodenae primae fuit a meſenterica, quae convexum duodeni arcum circumlegit, & huic & pancreati ramos dedit.

Deinde alter ejus trunci ramus exiit, cujus unus ſurculus dedit duodeno transverſo ſecundo, & circumlegit arcum duodeni concavum, huic & pancreati ramulos impertiit, & priorem inſertum recepit. Alius porro ejusdem prioris rami ſurculus ſiniſtrorſum abiit, ad duodeni transverſi ſecundi partem ſiniſtram, & dedit huic ramos cum prioribus arcu junctos, & alium naſcenti jejuno. Magis rarum eſt, non pancreatico-duodenalem ſolam, ſed omnino Gaſtroepiploicam a Meſenterica naſci, quod ſemel vidi.

P. 44. N. 6. C. b. L. 33. poſt *arteriae* adde: Super Colicam ſiniſtram, ei cadaveri peculiarem, ex trunco nata arteria, retro pancreas dextrorſum ivit, & parvo quidem ramo cum Pancreatico-duodenali a coeliaca nata conjuncta eſt, majori vero trunco conſcendit duodeni ſedem deſcendentem, & ſurſum retro ductum Choledochum, quem obnupſit, cum prima duodena, hepaticae propagine conjuncta eſt.

Pag. 45. C. a. L. 49. N. 6. poſt *ductui* adde: Eadem dedit nuper ramum duodenalem dextrum poſteriorem, qui duplicem cum pancreatico-duodenali anaſtomoſin habuit, & ſecundam in pancreate, rami eo dati in eandem arteriam.

Alias etiam majorem vidi. Dedit primo pene ex origine ramum pancreaticum, continuo multifidum, deinde duodenalem. Haec bifida fuit. Ramus dexter retrorſum duodenum dextrum adiit, & cum pancreatico-duodenali, ſolitum arcum fecit; ſiniſter duodenum ſiniſtrum adiit, & cum jejuna prima arcum fecit. Deinde dedit quatuor hepaticas, quarum prima foſſam ductus venoſi adiit, duae aliae in foſſam umbilicalem iverunt, ex quarum altera coronaria parva nata eſt, denique dextra inde nata eſt, quae cyſticam genuit, ut omnino nihil hepati Coeliaca daret.

P. 46. Not. 7. Col. a. L. 39. poſt *ſiniſteriorem* adde: Colicam ſiniſtram a. 1747. vidi ſub *media* ortam, dediſſe ramum transverſum pancreatis, tunc adiiſſe angulum Coli ſiniſtrum, atque hinc magno arcu cum colica media, inde vero cum arteria meſenterica inferiori coiviſſe.

P. 46. Not. 8. Col. b. L. 12. poſt *Ileocolica* adde: Aliquando, ſed raro, non unam ſed tres omnino dextras colicas ex trunco meſentericae inter mediam & ileocolicam natas vidi.

P. 46. N. 8. Col. b. L. 17. poſt *inoſculatur* adde: Arcumque cum Ileocolica majorem, cum Colica media minorem efficit.

P. 47. Not. 9. Lin. 13. poſt *adſcendens* adde: Vel potius dichotoma fit, arcu medio diviſos ramos jungente. Ramus Colicus accedit ad plicam coli cum ileo conjuncti, & ſurſum cum colica dextra anaſtomoſin facit, in ipſis inteſtini tunicis.

P. 47. N. 9. in fine adde: Addo Obſervationes aliquot cadaverum. Ramus Iliacus iter ſiniſtrorſum cum eo inteſtino relegit, unde nomen habet, cum eo meſentericus truncus anulum perfecit. Ab eodem hic orta eſt & anterior arteria in plicam anteriorem caeci cum ileo utrique inteſtino impenſus, & poſterior, ex ejusdem cum trunco colico anulo nata, ad

plicam

K Capſularis ſiniſtra inferior anterior.

L Cap-

plicam poſteriorem ilei cum colo iens, cujus propago appendicalis eſt.

Contra in proximo fere cadavere, cum Ileocolica perinde dediſſet ramum colicum & iliacum, fere in media longitudine ſua, ramus iliacus quidem appendicalem dedit, & caecalem poſteriorem. Ramus vero colicus ad anteriorem plicam ilei cum colo venit, & alia arteriola ad poſteriorem plicam adque baſin appendiculae ivit, innexa priori. Iterum in alio corpore primo loco natus eſt ramus Ileocolicae ad plicam ilei cum caeco anterior, ſed idem plicae poſteriori ilei cum colo ramum dedit. Poſterior vero altera, priori loco orta ab eodem trunco ileocolico, partem coli imam poſteriorem prope caecum adiit.

Alias paulo accuratius Ileocolica ad tres quartas fere ſuae longitudinis partes ablegavit ramum *ſuperiorem*, a quo colica dextra prodiit, quae colon ad hepar usque ſecuta eſt. Reliquus trunculus ad caecum properavit, dedit ramum iliacum, & cum ejus ſurculo anulum fecit. Ex eo anulo nata eſt Caecalis anterior & poſterior. Illa recta ivit ad plicam anteriorem ilei cum colo, dedit ramum ſecundum colon, cum colica dextra conjunctum, & ſurculos imo colo, & imo ileo ad usque radicem appendicis dedit. Deinde *poſterior caecalis* retro ileon in plicam ilei cum colo poſteriorem venit, dedit faciei mediae & poſteriori coli imi & appendicis etiam radici ramulos. Ex iliaco vero ramo *appendicalis* nata eſt, & uno ſurculo longitudinem ſui inteſtinuli percurrit, cui ramos dedit, altero anulum fecit, quem dixi.

Iterum in alio cadavere Ileocolica dedit primo Colicam dextram, ab ea diverſam, quae a meſenterica naſcitur, cumque ea conjunctam in ipſis inteſtini tunicis. Deinde *appendicalem*, quae retro ea vaſa, quae ſequuntur, venit ad radicem inteſtinuli & ibi diviſa uno ramo ad colon rediit, altero ſecuta eſt ejus inteſtinuli longitudinem. Porro tertia fuit *Caecalis anterior*, quae accurate in plica anteriori ilei cum colo inceſſit, dedit utrique inteſtino, & deſiit paulum infra adhaeſionem ilei, in colon. Truncus inde ileocolicae circumflexus, verſus naſcens ileon dedit quartum ramum, qui priori rectus recurrit ad colon dextrum, & cum ramo colicae dextrae deſcendente anulum fecit, ileoque dedit & colo. Ex eo anulo nata eſt *Caecalis poſterior*, in plicam coli & ilei impenſa. Reliquus ileocolicae truncus circumflexus circa Ileon in ultimam meſentericam arteriam ſe terminavit.

Iterum in alio corpore Ileocolica fere media dedit ramum, qui ſurſum cum colica dextra, deorſum cum caecali antica, arcum in ipſo inteſtino fecit. Deinde *appendicalis* nata eſt, quae parvis ileo coloque datis ramis porro ſecuta eſt inteſtinuli longitudinem. Tunc *Caecalis anterior* ſucceſſit, quae cum colico ramo trunci ſui anulum fecit in ipſo colo, ramumque alium mittit in faciem anteriorem coli, & ſedem valvulae; aliumque in ileon. Inde *caecalis poſterior* provenit. Ejus cum ramo caecalis arteriae in colo anulus fecit, ex quo varii rami nati ſunt arcus facturi cum ramis iliacis ileocolicae. Idem ad flexum coli anteriorem cum caecali anteriori arcum fecit, & alium cum appendicali. Dedit porro ileo prope plicam ramum, & longe lateque in colon, appendices epiploicas, & caecum conſumtus eſt. Reliquus truncus ileocolicae perrexit ad Ileum, ſed remiſit ad colon ramum cum caecali poſteriori & ileocolica ipſa anulum utrinque facientem. Et porro in ileon abiit, & occurrit trunco meſenterico. Omnibus comparatis, ileocolica plerumque primum appendicalem adit, deinde caecalem anteriorem, & denique poſteriorem. Alias autem appendicalis caecalis poſticae ramus fuit.

Pag. 47. N. 11. C. b. lin. 9. poſt *noſtrae 1.* 2.) adde: Prima jejuna e regione fere colicae mediae nata, hinc inoſculatur duodenali a meſenterica, inde jejunae alteri.

Pag. 49. N. 12. C. b. Lin. 32. poſt *ſuperior* adde: Ramum ſuperiorem colicae ſiniſtrae etiam duplicem vidi, ut magnus trunculus eſſet & parvus.

Pag. 49. Not. 12. Col. b. lin. penult. poſt *Winslow n. 21.* adde: Eſt ubi tres quatuorve & quinque trunci ſunt, ad colon ſiniſtrum & plexum iliacum euntes, & ſextus ad recti colique confinia. Primi inde ſurculi adipem imi renis adeunt, aut glandulas lumbales. Similes adſcendente etiam trunculo naſcuntur.

Pag. 50. Not. 12. lin. 17. poſt *habet* adde: Poſterioribus experimentis reperi arteriolas a meſenterica interna ulterius etiam, & in parte poſteriori profundius in rectum inteſtinum penetrare, quam vaſcula a media haemorrhoidea nata, inque recto inteſtino ad partem proximam Sphincteris venire, ita ſemper, ut internae poſteriorem, mediae haemorrhoideae anteriorem ſedem teneant, exque utroque genere rete fiat. Externarum parum eſt, quidquid huc venit.

Pag. 50. Not. 12. lin. 25. poſt *nunquam* adde: Ab eo tempore ſemel anno 1752. ramum non minimum vidi vaginam adiiſſe fere ut CLAR. SCHMIDELIUS pinxit.

L Capſularis ſiniſtra inferior alia. 12.)
M Renalis poſterior.
N Tertia capſularis ima ex aorta.
O Rami renalis arteriae ſubeuntes renem. 13.)
P Renalis dextra ſuperior.
Q Inferior.
R Capſularis inferior dextra prima.
S Ramus ejus poſterior.
T Capſularis inferior dextra altera.
V Ramus adipoſus.
X Ramus capſularis.

Y Sper-

12.) AD CAPSULARES.

Faſcic. III. Pag. 57. Not. 4. Col. a. Lin. 43. poſt *oriuntur* adde: Varietates nuperae capſularium mediarum. Dextra ab Aorta una ſubrenali nata, & ſiniſtrae duae ab aorta, quarum ſuperior etiam ſepti transverſi appendicem adit.

Dextra ex ipſa origine arteriae renalis dextrae ſupremae. Siniſtra nulla, dextra a renali. Siniſtra aortica una, dextrae duae, anterior & poſterior.

Siniſtrae aorticae duae. Earum ſuperior dedit ramos capſulae, pone quam proceſſit, & appendici ſepti transverſi. Altera, proxima renali, dedit & anteriores ramos capſulae & poſteriores, quorum qui major circumlegit renis exteriorem ambitum, in adipe, & ramo a Spermatica nato occurrit. Media ex aorta, eaque ex Spermatica ſiniſtra, & tres adipoſae, dextra ad capſulae & interiorem faciem & poſteriorem, & inde ad adipem reni circumjectum.

Pag. 57. Not. 4. Col. b. Lin. 8. poſt *poſteriorem* adde: Naſcuntur ex plica fere, quae capſulam cum rene conjungit, & aliae anteriorem faciem capſulae adeunt, aliae poſteriorem, quae eaedem in adipem exeunt. Ima capſularis a renali nata, plerumque dat etiam adipi renali furculos. Quae anteriores ſunt, minores eſſe, quae poſteriores, eae etiam appendicem diaphragmatis adire, atque in adipe renis ambitum externum circumlegere ſolent, & occurrere ramo a ſpermatica emiſſo.

Raram aliquando fabricam vidi. Capſularis arteria a renali nata, ramum in thoracem ſurſum ad nonam coſtam miſit, cum nervo intercoſtali, qui cum noni intervalli arteria intercoſtali in unum truncum coit.

13.) AD RENALES.

Faſcic. III. Pag. 59. Not. 8. lin. 14. poſt *prodit* adde: Ad varietates. Duae ſiniſtrae ex aorta, cum 2. dextris. Inferior ſiniſtra ſub arteria meſenterica inferiori nata. Duas etiam ſiniſtras vidi, quarum inferior paulum ſupra iliacarum diviſionem nata, retrograda renem ſuum petiit. Duae ſiniſtrae cum dextra unica. Una ſiniſtra cum duabus dextris.

Pag. 59. Not. 9. (lege 6.) Col. b. Lin. 14. poſt *not. 10.* adde: Ita nuper ſe habuit renalis dextra. Ramus primus adiit appendicem & capſulae renalis poſteriora. Alter eamdem averſam ſedem capſulae adiit, & uterque exiit in adipem reni circumflexum. Tertius dedit ramum ad anteriora capſulae ex plica ipſa ejus capſulae cum rene nexae.

Pag. 59. Not. 9. (leg. 6.) Col. b. lin. 24. poſt *corticali* adde: Infra renem, cum unica eſſet arteria renalis, quatuor in ramos ea fiſſa eſt, duos ſuperiores, inferiores duos. Superior major, circumducta circa circumferentiam externam, arcum circuli imitata eſt, ex cujus convexitate ſex rami prodierunt. Ii ſecuti ſunt columnas ſive ſepta corticalia papillis interpoſita. Eorum ramorum quilibet medio in rene, in duos abiit, qui iterum ſurſum deorſumque divaricati, circa papillae cujusque originem, diviſi & ſubdiviſi rectis ramis verſus corticalem ambitum excurrunt. Similis trium reliquorum ramorum minorum diviſio fuit, absque ullis anulis unitorum circa papillae originem ramorum.

In alio corpore cum duae arteriae ejusdem renis eſſent, utraque in arcum flexa, eſt, & ex utriusvis convexitate prodierunt, ſex ſeptemve rami, qui per columnas extrorſum iverunt.

Y Spermatica dextra.
Z Ramus uretericus inoſculatus cum w.
a Spermatica ſiniſtra.
b Ureterica. 14.)
c Meſenterica inferior.
d Ramus recti inteſtini.
e Appendicalis dextra.
f Nata inde phrenica dextra.
gg Intercoſtalis undecimae ramus ad transverſum.
h Rami ejus ad adipem renalem.
i Lumbalis dextra ſecunda.
k Ramus inde adipoſus.
l Lumbalis tertia dextra. Non conſpicitur neque prima, neque altera.
m Lumbalis tertia ſiniſtra.
n Lumbalis quarta dextra.
o Lumbalis quarta ſiniſtra.
p Rami tertiae & quartae ad quadratum.
q Lumbalis quinta dextra.
r Lumbalis quinta ſiniſtra.
s Lumbalis ſexta dextra a ſacra laterali nata.
t Lumbalis ſexta ſiniſtra.
u Ramus quintae dextrae coronans criſtam ilium.
x Ramus quintae ſiniſtrae ad quadratum & transverſum.

y Ra-

14.) AD URETERICAM.
Faſc. III. Pag. 61. Not. 10. Lin. 12. poſt *continuatos* adde: Varietates arteriarum ureterica-rum. Duae ex Iliacae dextrae principio una ab hypogaſtrica.
Duae ſiniſtrae ex aorta ſuperior & inferior haec pene ad Iliacas nata, quae longo ramo ductum deferentem comitabatur. Tertia ex Iliaca communi. Dextra Ureterica ex Iliaca ſui lateris, ab ipſa radice. Dedit etiam Pſoae ramulum. Siniſtrae tres. Prior ad originem arteriae meſentericae inferioris, dedit etiam lumbaribus glandulis. Inferior prope aortae diviſionem, a quo in funiculum ſeminalem furculus ivit. Tertia ex origine arteriae umbilicalis.

y Ramus ad transverſum ab lumbali ſecunda ſiniſtra.
z Ramus ſiniſtrae ſecundae ad transverſum.
α Ramus ſextae ad caveam medullae ſpinalis.
β Ramus ad quadratum.
γ Sacra media. 15.)
δ Ramus quintae lumbalis, cum qua coit
ε Surculus ejus ſubeuns ſecundum foramen oſſis ſacri.
ζ alter ſimilis.
η Ramus ad perioſteum oſſis ſacri.
ϑ Ramus ſacrae ad inteſtinum rectum.
ι Iliaca arteria dextra.
κ Siniſtra.
λ Hypogaſtrica dextra. 16.)
μ Iliolumbalis dextra. 17.)

ν Ra-

15.) AD SACRAM MEDIAM.

Not. 4. Lin. 25. poſt *continuaſſe* adde: Ramos etiam duos ad inteſtinum rectum vidi, & unum, ut tamen in exterioribus membranis manerent, neque nerveam peterent.

16.) AD HYPOGASTRICAM.

Faſcic. IV. Not. 7. Lin. 1. poſt *ilium* adde: ad cartilaginem, quae eſt inter ultimam lumborum & primam ſacri vertebram.

Not. 7. Col. 2. Lin. 38. poſt *communis* adde: Alias Iliolumbalis, haemorrhoidea, obturatoria, ſacra lateralis prima, ſacra lateralis altera.

Alias obturatoria, a qua Iliolumbalis, Iliaca poſterior, umbilicalis, a qua veſicalis uterina & haemorrhoidea media, denique truncus haemorrhoideae externae cum Iſchiadica conjunctae.

17.) AD ILIOLUMBALEM.

Faſcic. IV. Not. 8. Col. b. Lin. 27. poſt *habet* adde: Ramus iſte vera quinta lumbalis eſt, quae a quarta plerumque ramo deſcendente augetur. Verum etiam quartam lumbalem dediſſe vidi, & in tertia lumborum vertebra, cum ſurculo tertiae lumbalis praeterlegente criſtam Ilium communicaſſe. Idem Iliaco interno ramos dat, verſus ſuperiorem partem, criſtamque ilium.

Not. 8. Col. b. Lin. 35. poſt *finitur* adde: Aut ſurſum etiam mittit ramum, muſculo transverſo ſupra criſtam ilium, ipſa vero longior de iliaco interno in adſcendentem obliquum exit.

Vidi etiam duos ſatis diverſos ramos fuiſſe. Eorum ſuperior in facie muſculi iliaci anteriori inceſſit. Aliquot cum abdominali anaſtomoſibus conjunctus eſt, dedit iliaco, quadrato lumborum, perioſteo criſtae ilium & adſcendenti obliquo. Inferior etiam in eodem muſculo ad eum & nervum magnum cruralem anticum conſumtus eſt, cumque eadem abdominali anaſtomoſin habuit.

Profundus vero ejusdem ramus ſuperior dedit ſtatim nutritiam anteriorem oſſis ilium ad pollicem fere ab unione cum ſacro oſſe, atque radiatim in muſculum iliacum & perioſteum ilium conſumtus eſt. Hic alias ab adſcendente ramo naſcitur.

Alter profundus inferior ſimili fere modo in iliacum & pſoam & perioſteum conſumtus eſt, dedit autem alteram nutritiam Ilium anteriorem, propiorem oſſi pubis, majoremque. Ejus anaſtomoſes fuerunt cum arteriae femoralis ramo circumflexo externo ſecundum caput femoris adſcendente.

AD SACRAM LATERALEM

Faſcic. IV. Not. 5. Lin. 16. poſt *n. 229.* adde: Vidi duas fuiſſe, a trunco hypogaſtrico utramque, quarum prima ſolum foramen ſupremum ſubiit, altera utique omnia. Alias ſacrae laterales tres fuerunt, omnes ex Iliaca poſtica. Prima primum, altera ſecundum intervallum adiit, tertia tertium quartumque.

Not.

ν Ramus ejus in foramen offis ſacri primum cum lumbali ſexta coiens.

ξ Anaſtomoſes ramorum ad Iliacum miſſorum & inter ſe mutuo conjunctorum.

ο Obturatoria. 18.)

π Ramus ad Iliacum.

ρ Iliaca poſterior.

φ Inde nata nutritia ilium.

χ Haemorrhoidea & iſchiadica.

ψ Um-

Not. 5. Lin. 26. poſt *ibid.* μ adde: Inde deſcendit ſecundum coccygem, ad imum apicem & cum ſodali alterni lateris habet anaſtomoſes in cava parte coccygis, & in convexa alias cum coccygea arteria. Vidi etiam a laterali ſacra ramum ad inteſtinum rectum iviſſe.

Not. 5. Col. b. Lin. 24. poſt *duobusve* adde: A ſacra laterali prima frequens eſt, ut exeat ramus lumbalis ultimus, qui ſuper os ſacrum vertebrarum ſpecum ſubit.

18.) AD OBTURATORIAM.

Not. 9. Lin. 48. poſt *vidi* adde: Aut ramum certe ad os ilium, qui anaſtomoſes facit cum Iliolumbalis ſurculis.

Not. 9. Col. b. Lin. 11. poſt *p. 186.* adde: Dat etiam, quando foramen ſuum adtingit, ramum ad offis pubis perioſteum, & ad muſculi recti imam partem, qui cum epigaſtrica inoſculatur.

Not. 9. Col. b. Lin. 21. poſt *eſt* adde: ut nempe ſit arcus ſuperior, retro rectorum muſculorum tendines, & arcus inferior in ipſo perioſteo.

Deinde in ipſo foramine ramus ad os pubis & iſchii, ad exteriora magni foraminis, longe lateque diviſus naſcitur.

Not. 9. Col. b. Lin. 30. poſt *ramos* adde: Inter ramos, quos demergit in fibras obturatoris interni, aliquis penetrat per ejus muſculi carnes ad eam faciem, quae in pelvi eſt, percurrit ejus oram introrſum eundo, & adit os pubis ſuper os iſchii ad exteriora magni foraminis, inque os ipſum iſchii ſe nutritiarum more demergit, inter ſpinam iſchii & oram ejus foraminis.

Not. 9. Col. b. Lin. 47. poſt *quadratum* adde: Idem alias ſequentes ſive circumflexi natium ramum & alium circumflexae internae ſibi inſertum habet.

Not. 9. Col. b. L. 49. poſt *femoris* adde: Inmittit ramum unum alterumque in obturatorem internum, qualis etiam circulo modo dicto foraminis pubis inſeritur.

Not. 9. Col. b. L. 53. poſt *circumflexus* adde: Alias duo rami reflectuntur, alter circa exteriorem finem magni foraminis, & in valle articulationis femoris exterius adjacente, cum circumflexa interna unitus; alter per angulum ejusdem interiorem, ad tuber iſchii, idem major.

Not. 9. Col. b. L. ult. poſt *reflexus* adde: Dat ramum, qui ultra os pubis in imum pudendi adipem exit, & in tricipitis ortum a ſynchondroſi offium pubis.

Not. 9. Col. c. L. 14. poſt *trochanteris* adde: Ultimus truncus obturatoriae exterioris, venit ad flexorum tibiae capita, quibus ramulos impertit, & in tubere iſchii cum haemorrhoideae ſurculo, & cum circumflexae internae ramulo caput femoris adeunte, anaſtomoſes habet, porroque tectus obturatore interno, ante eum muſculum, inque oſſe iſchii, duas tresve anaſtomoſes cum iſchiadica perficit, dat huic obturatori & gemellis, & regnat in perioſteo convexi acetabuli. Anaſtomoſium autem cum iſchiadica altera profunda in perioſteo eſt, altera in muſculo obturatore interno.

Not. 9. Col. c. Lin. 23. poſt *introrſum* adde: Alias vidi dediſſe, continuo ubi prodiit, ramum pectineo, quadrato & obturatori externo, diverſum ab illo ſcrotum adituro. Deinde in imo foramine ſurculus alius extrorſum ivit, & circum foramen pubis flexus in tubere iſchii cum ramo haemorrhoideae externae conjunctus eſt, ut alio modo duo circumflexi eſſent, quam in priori paragrapho.

Eorum ramorum, qui obturatorem internum adeunt, aliquis venit ad faciem ejus muſculi, quae pelvim reſpicit & ad os pubis, ejusque faciem poſteriorem, quae ad pelvim ſpectat.

ψ Umbilicalis.
ω Ramus ad ureterem inoſculatus cum z.
A Ramus veſicalis imus. 19.)
B Alius veſicalis.
C D E Rami veſicalis ab umbilicali.
F Hypogaſtrica ſiniſtra.
I K Trunci pelvis parum diſtincti.
L Abdominalis dextra.
M Ramus ad obliquum adſcendentem.
N ad Iliacum & transverſum.
O Epigaſtrica dextra. 20.)
P Truncus reſectus a muſculis abdominis
Q ſurculis pubem ſequens.
R Ramus adjungens ſe funiculo ſpermatico.
S Arteria penis.
T Anaſtomoſis cum pudendis externis.
Σ Abdominalis ſiniſtra. 21.)

V Ra-

19.) AD VESICALES.

Faſc. IV. Not. 16. Col. 2. L. 12. poſt *vidi* adde: Imo tres omnino vidi omnes ab obturatoria, ad eam ſedem veſicae iviſſe, quae inteſtino recto inſidet.

IN VIRIS DIVERSITAS.

Not. 19. Col. 3. L. 35. poſt *ima* adde: Alias ramus hujus trunci cum alio, a veſicali nato, proſtatamque adeunte, arteriam penis componit.

Not. 19. Col. 3. L. 40. poſt *penis* adde: Vidi arteriam penis unius lateris perexiguam fuiſſe, & unice immiſſam in truncum lateris alterni cum eo penis arteriam compoſuiſſe:

20.) AD EPIGASTRICAM.

Faſc. V. Not. 2. pag. 8. Lin. 32. poſt *pubis* adde: aut certe transverſim legentem radices muſculorum rectorum & pyramidalium, quibus ſurculos exhibet.

Pag. 8. N. 2. C. b. L. 31. poſt *inoſculatus* adde: nempe ramum deorſum mittit cum uracho & arteriis umbilicalibus, qui veſicam adit, & cum veſicalibus vulgo notis coit.

21.) AD ABDOMINALEM.

Faſc. V. Pag. 9. Col. a. L. 46. poſt *communicat* adde: Alias medio fere loco inter anulum abdominalem & ſpinam ſuperiorem oſſis pubis diviſus eſt. Ramus magis internus adſcendit inter transverſum & adſcendentem, dat utrique, & per adſcendentem obliquum ſurculos, qui eo perforato in deſcendentem abeunt, medioque loco inter ileon & coſtas ſpurias terminatur in obliquo adſcendente, in quo ramos alios extrorſum emittit, inoſculatos lumbalibus.

Alter adſcendit cum criſta oſſis Ilium, dat ad ſummam eam criſtam ramum notabilem, utrique obliquo, & adſcendit porro per transverſum, ad mediam diſtantiam a margine coſtarum. Iliacas quas edit, non repeto.

P. 9. Col. b. L. 20. poſt *mittat* adde: Alia deſcriptio. Nata paulum infra epigaſtricam dedit continuo ramum magnum ſurſum euntem, qui recta inter adſcendentem obliquum & transverſum, adſcendit ad utrumque, & circa octavam coſtam in eo adſcendente deſiit. Idem anaſtomoſes habuit cum ima intercoſtali

&

V Ramus ad obliquum inferiorem.
X ad originem ſartorii & recti.
Y ad iliacum.
ZZ ad obliquum inferiorem.
a ad transverſum.

REGIO SEPTIMA.

FEMUR DEXTRUM

ad genu uſque Muſculi ſubcutanei.

A Glutaeus medius
B Faſcia lata.
C Sartorius.
D Rectus.
E Vaſtus internus.
G Pectineus.
H Biceps anterior.
I Triceps medius.
K Triceps longus.
L Gracilis.
M Semimembranoſus.
N Patella.
O Condylus femoris internus.

Vaſa.

A Arteria femoralis. 22.)

B Ra-

& cum lumbali prima. Inde, dum truncus os ilium ſequitur, multi rami minores ad eundem obliquum & transverſum iverunt. A ſede ſpinae vero ſuperioris ilium alius ramus in utrumque muſculum adſcendit, & ipſe cum imae intercoſtalis furculo conjunctus. Truncus in transverſo retrorſum exiit, dedit & huic & interiori obliquo; anaſtomoſin cum lumbali prima habuit, miſitque etiam obliquo deſcendenti ramum.

22.) AD FEMORALEM.

Faſcic. IV. Pag. 9. N. 3. Col. b. L. 7. poſt *ortum fuiſſe* adde: Vidi ejusmodi ramum non ad glandulas ſolas & iliacum muſculum, ſed praeterea ad criſtam oſſis ileum per ſartorium & ad faſciam latam, ad ſpinam ilium ſuperiorem, adque rectum muſculum veniſſe, & furculum profunde inter rectum & latam faſciam ad utrumque miſiſſe.

B Ramus ad iliacum & pectineum.
C alius ad glandulam inguinalem & vaſtum.
D alius ad pectinaeum & Ilium inoſculatus ramulo B.
E Pudenda externa ſuperior.
F Ramus ad glandulam inguinalem.
G alius ejusmodi.
H ad ſcrotum rami.
I Ramus ad penem, inſertus ejus arteriae.
K Circumflexa externa. 23.)

L Ra-

23.) AD CIRCUMFLEXAM EXTERNAM.

Faſcic. V. P. 14. Not. 5. C. b. L. 18. poſt *externo* adde: Qui hunc muſculum adit, idem alias ramum dat, qui loco ſurculi profundae circulum inter parvum trochanterem & caput femoris cum arteria trochanterica internae circumflexae perficit.

P. 14. N. 5. C. b. L. 45. poſt *ant.* adde: Alia deſcriptio rami deſcendentis. Dat ſtatim recto interno tres ramos, qui ultimo in cutem erumpunt. Dat duos mediocres vaſto interno. Truncus ſequitur cruralem anticum ad exteriora recti, cui ramos dat. Ejus porro propago anterior, cum tendine cruralis ad genu deſcendit, datque ramos, vaſto interno perforato, ad cutem. Truncus in vaſto interno conſumitur, praeter ramum, qui eo perforato ad genu venit, & dat etiam per faſciam latam ramos ad cutem.

P. 14. N. 5. C. b. L. 52. poſt *inoſculatur p.* adde: aut adit idem vaſti interni ortum, eoque ſuperato adit perioſteum, & emittit ſurculum adſcendentem retro rectum ad interiora vaſti externi, qui ad caput femoris, & vallem deſinit, qua hoc caput circumdatur.

P. 15. N. 5. C. a. L. 10. poſt *habet* adde: Dat etiam prius quam dividatur, notabilem nonnunquam ramum vaſto interno.

P. 15. N. 5. C. a. L. 33. poſt *ſurculo* adde: Iſte ramus praeter legit originem vaſti interni, deinde vaſti externi, dat utrique ramos, dat iliaco ramum, qui perioſteum femoris adit, ſupra trochanterem & acetabuli capſulam.

P. 15. N. 5. in fine adde: Alias ita ſe habuit. Ramus alter transverſus adiit faſciam latam & ejus tenſorem. Ejusdem ſurculus ſuperior cum ea faſcia adſcendit ad ſuperficiem glutaei medii. Inferior perforata faſcia lata ad cutem exiit. Alter ramus profundior, transverſus, venit in glutaeum, perforavitque tendineam expanſionem, quae a ſede acetabuli prodit, & tenſorem faſciae latae includit. Dat idem ejusdem glutaei faciei ſubcutaneae, fere ad criſtam uſque ilium.

AD CIRCUMFLEXAM INTERNAM.

Faſc. V. P. 13. N. 4. l. 11. poſt *T. II. n.* adde: Vidi etiam prius, quam pectineo tegitur, dediſſe pudendam externam profundam. Ea ramum dedit trans pectinei originem & tricipitis primi, qui ad poſteriora cutis pubis & montis veneris venit, dedit etiam ortui utriusque, quem nominavi, muſculi, & ad os pubis ſupra magnum foramen, & iliaco externo. Reliquus trunculus trans pectineum ivit, dedit ſurculum huic muſculo, tegitur tricipite primo una propagine, altera ſecundo, & ramum dat gracili.

Alias omnium primo ramulum dedit in puteum oſſis femoris ſupra parvum trochanterem.

P. 13. N. 4. L. 38. poſt *it* adde: etiam ad longum tricipitem & ſecundum & gracilem & cutem: Alium duosve inſertos pectineo, alium qui inter pectineum & ſecundum tricipitem longe lateque it in tricipitem magnum, transque eum in gracilem.

P. 13. N. 4. L. 43. poſt *abit* adde: Hic alias ſurculus iſte naſcitur, qui vallem trochanterem inter & caput femoris poſitam perambulat, atque partem circuli caput femoris perficientis abſolvit.

P. 13. C. 6. N. 4. L. 23. poſt *praeparationes* adde: Dat etiam hoc loco ramos profundos in puteos epiphyſeos, inque vallem inter trochanterem parvum & caput femoris.

P. 14. N. 4. L. 12. poſt *profundae* adde: Circulus alter circa caput femoris completur a ramo profundae iliacum muſculum adeunte, a trochanterica circumflexae, ab ejusdem ramo retrogrado: a ramo Profundae iliaco altero.

Alias completus fuit inter hos truncos. 1. Rami duo Profundae iliacum internum adeuntes.

2. Duo

L Ramus adſcendens verſus originem recti.
M Ramus ad Sartorium.
N ad faſciam latam.
O ad Sartorium.
P ad rectum vaſtum extremum, & faſciam latam.
R ad rectum.
Q ejus progreſſus,
π ejus ſurculus ad faſciam latam & cutem,
S ad vaſtum internum.
Σ ad rectum anticum.
T Profunda femoris. 24.)
V Ramus ad tricipitem primum & alterum.
X Ramus alius ad
Y Pectineum
Z Tricipitem primum
a Secundum
b Summam ſedem ejusdem, os pubis, &
c Montem veneris.
d Pudenda externa ſecunda.
e Ramus ad glandulas inguinales.

f Alter

2. Duo ſurculi circumflexae internae, nempe alter a trochanterica, alter ibi natus, ubi circumflexa eadem in duos praecipuos ramos finditur.

Alias abſolvitur ab arteria vaſtum externum adeunte, nata ex circumflexa externa, & a trochanterica, quae a circumflexa interna eſt.

P. 14. N. 4. L. 21. poſt *dicta* adde: Alia deſcriptio. Ramus alius trochantericae arteriae it retrogrado itinere ad perioſteum ſuper trochanterem parvum, inde per vallem inter duos trochanteres, & anaſtomoſin faciunt cum ſurculo quem dicam ad I. 62. paginae II. Reliqui rami, qui in dorſo trochanteris parvi manent, inoſculantur cum ramo profundae, nato ſuper perforantem primam, & cum ramo circumflexae internae, capſulam articuli femoris adeunte.

24.) AD PROFUNDAM.

Faſcic. V. P. 11. C. a. L. 11. poſt *externam* adde: Ea etiam ita naſcitur, ut pectineum adeat, & primum tricipitem & gracilem, & denique profunde pudendo adrepat.

P. 11. C. a. L. 15. poſt *circulo* adde: priori in parte cava trochanteris magni, altero ad ortum faciei cartilagineae capitis femoris.

P. 11. C. a. L. 45. poſt *parvo* adde: Inter tricipitem primum ſecundum & vaſtum internum ſub imo pectineo.

P. 11. C. a. L. 58. poſt *perioſteum* adde: inoſculatum cum ſuperiori exteriori ramo circumflexae internae, emergente ſuper quadratum.

P. 11. C. a. L. 62. poſt *fin.* adde: Inter utrumque etiam trochanterem circulus eſt inter hujus ramos ſuperficiei propiores, & ramos trochantericae profundae a circumflexa natae.

f Alter, anaſtomoſis cum priori X.
h Ramus ad ſcrotum.
i Anaſtomoſis cum
k Ramo circumflexae internae ad ſcrotum, & adipem per gracilem muſculum veniente.
l Rami ad ſcrotum.
m Arteria ad tricipitem primum &
nn Gracilem.
n Ramus profundae ad tricipitem primum & alterum.
p Femoralis ramus ad gracilem.
p ad vaſtum internum.
r Arteria femoralis tecta tricipite. 25.)
s Ramus ad vaſtum internum.
t ad ſartorium.
u ad eundem.
x ad ſemimembranoſum.
y ad ſartorium &
z ad ſemimembranoſum & gracilem.
α Ingens ramus ad vaſtum internum.
β Comes ſartorii.
γ ejus rami ad eum muſculum.
δ Ramus ad tibiam deſcendens.
ε ad vaſtum internum.
ζ ad perioſteum condyli interni.
ϑ Alius ramus ad eum condylum, & ad articulationem genu.
κ Ramus trunci deſcendens ad patellam inoſculatus cum

λ Ra-

25.) AD FEMORALEM INFERIOREM.

Faſc. V. P. 16. N. 6. in fine adde: Alias poſt nutritiam dedit ramum grandem retrogradum, cujus ſurculus ſurſum it, ad tricipitem longum, bicipitem longum, brevem ſemitendinoſum, ſemimembranoſum & nervum magnum, & deorſum ramum mittit in bicipitem brevem & perioſteum ſupra condylum femoris externum. Ab ejus ramo ſurſum eunte alteram nutritiam vidi natam fuiſſe.

λ Ramo circumflexae ſuperioris externae, 26.) & cum
μ Circumflexa inferioris internae propagine,
ν quae cum ramo arteriae ϑ conjungitur.

REGIO OCTAVA.

FEMUR SINISTRUM

cujus primi ſub cute muſculi reſecti ſunt.

A Pars nuda femoris.
B Sartorius.
C Rectus ſuperior.
D Caput femoris.

26.) AD CIRCUMFLEXAS GENU.

Faſc. V. P. 16. N. 7. C. b. L. 17. poſt *interna* adde: Hic eſt pro arteria articulationis genu, quando ramus internus circumflexus minor eſt, neque profundum ramum emittit. Eadem fecit circulum anteriorem ſuperiorem, cum circumflexa ſ. articulari ſuperiori externa.

P. 17. N. 7. L. 13. poſt *dextr.* adde: Alius alias ejusdem ramus deſcendit per capſulam articuli, & anaſtomoſin habet cum arteria iſchiali antica emergente. Alius longe comes ſartorii ad perioſtea tibiae venit, & cum ramo tibialis poſticae ſub popliteo emergente coivit.

P. 17. N. 7. C. b. L. 22. poſt *cutemque* adde: alii ſemitendinoſum & ſemimembranoſum, cumque iis ad capſulam & perioſteum tibiae.

P. 23. N. 8. in fine. Alias vera articularis interna ſuperior eſt, quae vaſtum internum adit, & ſartorii comitem dat, aliaque exigua accedit ex trunco, quae in capſula manet.

P. 24, N. 9. L. 25. poſt *diximus* adde: Nuper ita ſe habuit. Ramus alter adiit foveam interjectam condylis femoris, & inoſculatus eſt interiori ramo. Alter equidem inprimis ad ligamentum decuſſatum utrumque venit, ut tamen etiam cum ligamento poſteriori iret in foveam poſteriorem epiphyſeos femoris, & inoſcularetur prioribus. Per ligamentum anterius, venit in finem anteriorem cartilaginis ſemilunaris externae, & anaſtomoſes habet cum ramo tibialis anticae. Idem denique dat ramum cornu poſtico cartilaginis ejusdem externae.

Interna adeo cartilago ſemilunaris femoris habet ſurculos poſterius a circumflexa inferiori, anterius majori parte ab arteria, quae de vaſto interno prodit. Externa omnes ſuos ſurculos ab externa circumflexa poſteriori accepit, alias ab azyga aliquas.

P. 24. N. 9. C. b. L. 34. poſt *femoris* adde: Alius ad capſulam articuli genu, finemque bicipitis brevis it, & cum ramo de vaſto interno erumpente communicat. Alius ad gaſtrocnemium internum & capſulam articulationis, inſertus internae inferiori.

P. 26. N. 10. L. 18. poſt *profundus* adde: Alia deſcriptio rami profundi. Ramorum alter migrat in epiphyſi tibiae, datque capſulae articuli genu ramos, & deorſum in ſequentem communicat. Truncus ſub epiphyſi tibiae incedit, habet trans tendinem extenſoris anaſtomoſin cum tibiali antica, & aliam ſupra tendinem cum eadem, aliam ſurſum cum arteria, quae ex vaſto interno prodit, & femoralis ſoboles eſt, denique ultimam cum azyga in cornu anteriori ligamenti decuſſati.

P. 26. N. 10. C. b. L. 2. poſt *ſuperficialis* adde: ſ. Truncus, ſequitur cartilaginem ſemilunarem externam, huic ramulos dat, venit in patellam ad latus ligamenti extenſorii, recipit inſertum ramum inſignem tibialis arteriae.

P. 27. L. 1. poſt *genu* adde: & perioſteo ejus regionis unum pluresve, tum grandiorem etiam ramum, qui cum limite poplitei ad eum muſculum & cutem it.

P. 27. N. 11. L. 7. poſt *dextr.* adde: inoſculatum etiam ramo grandi ab arteria ſaepe citata, vaſti interni.

P. 27. N. 11. L. 28. poſt *adit* adde: ſequitur trunco ſuo cartilaginem ſemilunarem internam, huic ſurculos exhibet.

P. 27. N. 11. C. b. L. 44. poſt *267.* adde: Dedit etiam eo loco truncus ramum tectum ſoleari, circa fibulam circumductum, qui cuti ſe inmittit.

▵ Trochanter minor.
E Triceps magnus.
F Semimembranoſus.
G Vaſtus internus.
H Externus.
I Recti pars inferior.
K Faſcia lata.
L Glutaeus medius.
M Tendo ſartorii.
N Condylus internus femoris.
O Patella.
P Condylus externus.
Q Finis iliaco-pſoae.
R Nervus magnus iſchiadicus.

Vaſa.

A Arteria femoralis reſecta.
B Ramus ad glandulam iliacam.
C Profunda femoris.
D Circumflexa externa.
E Ramus ſuperior.
F Ramus profundus tectus vaſto externo.
G Alter ramus ad perioſteum & vaſtum externum.
H Ramus ad faſciam latam.
I I Surculi qui hoc perforato glutaeum medium adeunt.
K Ramus ad vaſtum externum B.
L Surculus ad perioſteum.
M Ramus ad vaſtum internum.
N Truncus inferior circumflexae externae.
O Ramus cutaneus.
P Ramus ad faſciam latam.

Q ad vaſtum externum.
R ad internum.
S Pudenda reſecta.
T Alius ramus ad vaſtum internum.
V Circumflexa interna.
X Rami ad articulum femoris.
Y ad tricipitem grandem.
Z Truncus circumflexus.
aa Duo rami profundae ad perioſteum & trochanterem externum.
b Ramus ad perioſteum & vaſtum internum.
c Perforans prima.
d Ramus ad tricipitem grandem.
e ad eundem &
f Semimembranoſum.
g Perforans altera.
h Perforans tertia.
i Ramus ad ſemimembranoſum &
k Nervum magnum.
l Ramus ad bicipitem brevem.
m Nutritia femoris.
n Ramus ad vaſtum internum.
o Alius, unde ſurculus ad patellam deſcendit, inoſculatus cum
p Surculo circumflexae internae inferioris, & cum
q Surculo circumflexae ſuperioris externae.
r Truncus reſectus femoralis arteriae.

RE-

REGIO NONA.

DEXTRA TIBIA CUTE NUDATA A LATERE INTERNO, UNA CUM PEDE.

Ossa & Musculi.

A Tibia nuda.
B Ligamentum a patella ad tibiam.
C Solearis pars.
D Gastrocnemii.
E Tendo Achillis.
F Pollicis flexor longus.
G Flexor longus digitorum pedis.
H Tibialis posticus.
I Tendo flexoris longi.
K Talus.
L Os naviculae.
M Cuneiforme primum.
N Abductor pollicis longus.
O Calcanei tuber.
P Tibialis anticus.
Q Extensor longus pollicis.
R Extensores digitorum.

Vasa.

A Ramus circumflexae internae inferioris.
B Ramus ad periostea tibiae & ligamenta.
C Anastomoses cum ramo V.
r Rami a tibiali antica inosculati cum
D Ramo arteriae B.
E Ramus a tibiali postica.
F Surculus adscendens ad periostea tibiae.
G Surculus descendens ad eadem.

H Alius ramus a Tibiali poſtica cum ramo M frequenter inoſculatus.
I Alius ramus a tibiali poſtica.
K Surculus ad tendinem Achillis.
L Ejus anaſtomoſis cum trunco tibialis poſticae.
M Alius ramus a tibiali poſtica.
N Praelonga anaſtomoſis cum ramo arteriae popliteae ſubcutaneo.
O Ramus ad Gaſtrocnemios.
P Anaſtomoſis cum circumflexa inferiori interna genu.
Q Arteria tibialis poſterior.
R Ramus ad calcaneum.
S Alter.
T Truncus ſe abſcondens.
V Ramus adſcendens & inoſculatus cum G.
X Arteria tibialis antica.
Y Ramus tarſeus.
Z Anaſtamoſis cum peronea poſtica.
a Ramus communicans cum plantari interna.
b Ramus ad metatarſum pollicis.
c Arteria interna pollicis.
d Arteriae tibialis anterioris truncus.
e Rami obiter expreſſi ad metatarſum & digitos.
f Truncus deſcendens ad plantam pedis.
g Truncus peroneae anticae.
h Ramus ad tendines flexorios.
i Anaſtomoſis cum tarſea.

REGIO DECIMA.

TIBIA ET PES SINISTRI LATERIS REMOTIS PRIMIS MUSCULIS.

Ossa & Musculi.

A A Tibia nuda.
B B Fibula nuda.
r Ligamentum patellae.
C Talus.
D Os Naviculare.
E Cuneiforme primum.
F Metatarsi primum. Reliqua non notavi.
G Cuneiforme secundum.
H Tertium.
I Calx.
K Cuboides.
L Gastrocnenii.
M Tibialis anticus.
N Extensor longus pollicis.
O Extensor communis digitorum resectus.
P Pars peronaei longi.
Q Ligamentum interosseum.

Vasa.

A Tibialis antica. 27.)

B Ra-

27.) AD TIBIALEM ANTICAM.

Fascic. V. P. 28. N. 12. Col. b. L. 4. post *reliquisse* adde: Imo alias nutritia tibiae hoc modo orta ramum dat, qui fibulam sub ejus capite circumit, furculumque sursum mittit, in circumflexam externam inosculatum, reliquus trunculus ambit fibulam, & primo anteriori ramo tibialis anticae inosculatur.

Alius proximus etiam posterior ad epiphysin internam tibiae ivit, & cum circumflexa interna in ipsa cartilagine inosculatus est.

P. 28. N. 12. C. b. L. 12. post *anterioribus* adde: Imo egregium arcum facit, in summa epiphysi interna tibiae, cum circumflexa interna inferiori & in ligamento decussato anteriori cum arteria, quae ab azyga emergit.

P. 29. N. 14. C. b. L. 23. post *o. o. o. o. o. o.* adde: Qui extensorem communem adeunt, eorum plerique eo perforato, fibularem longum & cutem adeunt.

Deinde alii inferiores per extensorem pollicis ad extensorem digitorum, hinc ad peronaeum longum, & cutem eunt, fibulamque. Imi non longum, sed brevem peronaeum petunt.

P. 30. N. 17. L. 21. post *inmittit* adde: Loco peronaeae anticae dedit alias tibialis antica duos

B Ramus primus ad ligamentum patellae & condylum externum.

Δ Circumflexa externa inferior genu.

C Ramus alius ad tibialem anteriorem & articulationem genu.

Δ ad caput fibulae & extenſorem longum.

D Ramus ad tibialem anticum, extenſorem communem & fibulam

E ad iſtam ramus & extenſorem.

F F F Ramuli ad tibialem anticum.

GGG Rami eo tecti ad perioſteum tibiae.

H Ramus ad eundem muſculum inoſculatum cum ſequente.

I ad-

duos ramos. Prior in ima fibula natus, hanc radix eſſet. Poſt hanc arteriam ad os metatarſi & tibiam adiit. Alter in talo ad imam fibulam ivit, & cum priori ſurculo inoſculatus, hinc abductore digiti minimi tectus, ſe in plantarem externam inmiſit.

P. 31. N. 19. L. 22. poſt *duplicem* adde: Qui alias communi trunculo cum arteria, quam continuo diximus, foveae tarſi anteriori prodit.

P. 31. N. 19. L. 26. poſt *primum* adde: Nuper nullo interoſſeo dato, ſed demerſis duobus, recepto ramo metatarſeae, alioque a peronea anteriori, quam citavimus, majuſculo trunco circa aciem tarſi conflexa inſerta eſt ramo, quem dicemus plantaris externae.

Interoſſeae indicis nuper duae fuerunt. Earum interior nata a trunco tibialis anticae; ubi ſubit inter hallucem & indicem, inſerta eſt in aliquem primorum ramorum plantaris internae indicis. Alter miſtus eſt a ramo tarſeae & perforantis primae, & diviſus, habuit, circa ultimum metatarſum, arcum internum & externum cum digitalibus, plantaribus vicinis, venitque in dorſum indicis, tertiique digiti, & inoſculatus eſt primis ramis a plantaribus ad dorſum venientibus, alio vero trunculo, ut in manu, furcae ſecundo-tertiae plantari.

Omnes vero dorſales interoſſeae habent inter ſe arcus primos circa radicem oſſium metatarſi, deinde alios circa eorum oſſium fines. Ita ſecunda cum prima & tertia, quarta vero cum tertia & quinta unitur. Quintae loco eſt ramus a plantari externa ad dorſum digiti minimi ſurgens.

P. 32. N. 21. C. b. L. 16. poſt *dixi* adde: Finis metatarſeae nuper is fuit ut in cuboide oſſe tarſeae inſereretur, ejusque quaſi ſecunda ſi pollicis una alterave, inter ſe & cum plantaris internae ramo, cui etiam ⊙ ſe inmittit, inoſculatae prodierunt, & nonnunquam prius, quam tibialis antica ſe abſcondat, metatarſeae loco hic generatur propria interoſſea intervalli primi.

P. 32. N. 21. C. b. L. 42. poſt *habet* adde: Et duae ſunt propagines arteriae dorſalis pollicis. Prior ſe inmittit ramo dorſali externae volaris hallucis, altera ramo dorſali arteriae volaris internae digiti proximi.

P. 33. N. 21. L. 13. poſt *arteriae* adde: In nupero bono ſubjecto arteria hallucis dedit abductori pollicis ramum, & alium grandem inoſculatum cum ramo interno arteriae plantaris internae, conſcendit metatarſum hallucis, & ramum recepit oſſi naviculari datum (⊙) antrorſum ivit, & circa ultimum os metatarſi pollicis arcum fecit cum dorſali pollicis jam dicta. Ab eo arcu ſurculi in os primum pollicis iverunt. Deinde alius ramus antrorſum tendit, circumivit os ſeſamoides internum, & in primo oſſe pollicis inſertus eſt arcui continuo dicendo: habuit autem ſecundum latus externum oſſis metatarſi pollicis cum prima interoſſea dorſali arcum ſuum. Sequitur porro externam oram oſſis primi pollicis. Dedit ibi arteriam indicis internam. Dedit arcum primum pollicis, cum priori, quem modo dixi. Ita nata eſt arteria interna hallucis. Reliquus truncus tibialis anticae eſt arteria externa hallucis.

Vidi tamen alias ramum demerſum inter primum & alterum os metatarſi ita exiguum fuiſſe, ut hallucis arteria potius ad Plantarem externam pertineret.

I adeunte tibiam.
KKK Rami ad extenſorem communem & fibulam.
L Alius major profundus.
M ad extenſorem communem.
N ad imam fibulam.
O Arteria malleoli externi.
P Ramus circumflexus occurrens Peroneae.
QR Duo rami ad malleolum externum ſibi inoſculati.
S Ramus poſterior in foveam tarſi datus.
T Anterior in eandem.
V Anaſtomoſis cum ramo c ſive tarſea.
X Ramus ad malleolum internum.
Y Similis alter.
Z Alius.
a ad talum alius.
b ad foveam tarſi, & tarſum, rete faciens cum ſequentibus.
c Tarſea.
f Rami ejus ad tarſum.
g Anaſtomoſis cum O.
h Ramus oſſis navicularis.
i Surculus ad talum retrorſum iens.
k Surculus circa os naviculare ad plantam pedis conflexus.
l Ramus metatarſeus.
m Indicis interna interoſſea.
n Interoſſea ejus ſpatii externa.
o Arcus circa finem metatarſi.
p Arteriae m inſertio in foveam primo-ſecundam.
q Arteriae n inſertio in foveam ſecundo-tertiam.
r Perforans poſterior prima.
s Arcus metatarſeus.

t Per-

t Perforans poſterior altera,
u & tertia.
x Circumflexio metatarſeae ad plantam.
y Interoſſea tertia.
z Ramus interior.
α Exterior, inoſculatus in arteriam plantarem ejus digiti.
β Ramus ad dorſum digiti.
γ Arteria interoſſea dorſalis.
δ Arteria plantaris interna ejus digiti.
ε Ramus circa os metatarſi flexus.
ζ Arcus circa finem metatarſi.
ϑ Truncus tibialis aorticae deſcendens ad plantam.
ι Arteria hallucis.
κ Ramus circumflexus circa os cuneiforme.
λ Ramus circumflexus circa os metatarſi pollicis.
μ Alius ejusmodi.
ν Arcus circa finem metatarſi.
ξ Arteria pollicis dorſalis.
π Arteria ejus plantaris interna.
ϱ Arcus ad unguem.
σ Arteria, unde pollicis
τ Plantaris externa naſcitur,
υ & indicis interna.
φ Externa ejusdem.
χ Arcus ad unguem.
ψ Arteria interna digiti tertii.
ω Interna digiti quarti.
a Arteria ſocia ſartorii iens ad condylum internum & ligamentum patellae.
b Arteria a tibiali poſtica cum priori & cum G conjuncta.

TABU-

TABULA POSTERIOR VASORUM CORPORIS HUMANI.

Latus ſiniſtrum habet muſculos plerosque cuti ſubjectos, natibus exceptis, de quibus glutaeus major remotus eſt.

Latus dextrum habet muſculos profundos, qui prioribus remotis ſuccedunt, aut profundiores etiam ſtrati tertii, & nuda demum oſſa.

REGIO PRIMA.

CERVIX.

A capite ad uſque ſcapulas.

Muſculi & partes praeter vaſa aliae.

A Splenius capitis.
B Sternocleidomaſtoideus.
C C *Poſteriores auriculae.*
D Scapulae levator.
E Trapezius.
F Splenius colli.
G Serratus ſuperior.
H Transverſalis colli.
I Pars conplexi.
K Rectus minor capitis.
L Rectus major.
M Obliquus ſuperior.
N Obliquus inferior.
O Trachelomaſtoideus.
P Cervicalis deſcendens.
Q Tuberculum quod atlanti pro ſpina eſt.
R Proceſſus ejus transverſus.

S Secundae vertebrae proceſſus transverſus.
T Spinae vertebrarum inferiorum colli.
V Parotis.
X Glandulae aliquae jugulares.
Y Aliae ex imis.
Z iterum aliae.
r Vena jugularis.

Vaſa Cervicis ſiniſtra.

a Arteria occipitalis [28.] ex ſummo ſplenio exiens.

b Ra-

Ad Tabulam poſteriorem.

28.) AD OCCIPITALEM.

Faſc. II. ad *Occipitalem* jam anno 1745. deſcriptam in *Faſc. II. Tab. Thyr. inf.* addam hoc loco, quae experimenta nuperrima me docuerunt. Adſcendit ex ortu ſuo, & trans venam jugularem inde ſub biventre, per vallem ſub maſtoideo proceſſu transverſa incedit, a CL. ASCHIO pulchre expreſſa, diſp. *de nervo primi paris* f. 4. Primi rami anteriores glandulas jugulares adeunt, venae comites; tum ad biventrem, ſub quo truncus occipitalis incedit, & ad maſtoidei muſculi ortum, proceſſumque mammillarem, & ad trachelomaſtoideum ſurculos edit. Inde auricularem ſaepe gignit, & ramum cum vena jugulari in cranium euntem, etiam dictum *Faſc.* III. *Art. faciei p.* 9.

Hinc tegitur trachelomaſtoideo, & ſecundum rectum lateralem incedit, & ſurculum huic muſculo exhibet, atque obliquo ſuperiori, a CL. ASCHIO pictum, f. V. h. qui alias poſt datum profundum demum naſcitur. Alium e regione etiam proveniſſe vidi, profundum, ad muſculos, qui ab atlantis transverſo proceſſu naſcuntur, (*T. Corp. poſt.*) ſcalenum, obliquum ſuperiorem & inferiorem & transverſarium. Alium ſurſum maſtoidei muſculi origini inmittit, aut prius quam *profundus* aut poſt eum, ut in *Tab. poſt. corp.*

Deinde ſplenio & trachelomaſtoideo, incertos numero ramulos mittit, atque finditur inter obliquum ſuperiorem & trachelomaſtoideum. *Profundus* perpetuus unice, modo pluribus ramis ornatus, modo paucioribus, trans obliquum ſuperiorem incedit, varieque terminatur. Eum & CL. ASCHIUS l. c. f. V. m. & ego pinxi in Tab. *poſt. corp.*

Alias is ramus uno, cuti propiori ſurculo, ſecundum oram trachelomaſtoidei adſcendit in eum muſculum, & complexum, & occurrit ramo adſcendenti arteriae thyreoideae. Hic ramus alias etiam ſeorſim ex trunco provenit. Truncus autem hujus rami, tectus complexo, deſcendit, tranſit trans obliquum ſuperiorem, dat utrique obliquo ſuos ramos, dat ramum ad os occipitis emergentem cum recto majori, cui propagines mittit & conplexo, ipſa vero conplexi oram ſecuta in occiput venit, ſeque ramis, quos dicemus, circa principia conplexorum in arcum conjunctis ſe inmittit *Tab. poſt.* Porro idem ramus profundus deorſum cum recto majore ad eum & inferiorem obliquum ſurculos dedit, & alium ad rectum minorem & atlantem miſit, inoſculatum ſimili ramo lateris alterno, alios ad rectum majorem; Profundiſſimo vero ramo, tectus recto minori, diviſus dedit adipi, perioſteo oſſis occipitis, & uno ramo ad ſplenium erepſit, altero ſecundum cranium circumvolutus, circa os occipitis ſubiit, atque duram membranam cerebelli adiit. Haec fuit fabrica, ad quam icon *Tab. Poſterioris* delineata eſt.

Vidi alias hunc profundum ramum trunco ſuo iviſſe ad utrumque ſuperiorem & inferiorem obliquum & conplexum. Rami autem in eo exemplo duo oſſibus propius ſe inmergebant. Alter inter os occipitis & rectum ſuperiorem, transverſus ad rectum utrumque ivit, qualis etiam fere in magna tabula noſtra pictus exſtat. Alter tectus proceſſu transverſo atlantis deſcendit, & inoſculatus eſt, magna anaſtomoſi, in ramum arteriae vertebralis, ſub eo atlante ortum.

Alias dedit ſurculum ſplenio & conplexo, iſtoque tectus eſt, dedit autem ramum trachelomaſtoideo, inde conplexo, tunc obliquo inferiori, & ramum inter eum obliquum & rectum majorem, in utrumque miſit, quem modo dixi, aliumque ramum, qui cum aliis ſurculis

b Ramus alius circumlegens originem ſternomaſtoidei.
c Alius ramus profundior.
d Au-

culis muſculi occipitalis ad eum rectum venientibus coiit. Truncus tectus recto majori, in hunc & minorem, partim abiit, & ſecundum minoris oram cum vertebrali arteria anaſtomoſin habuit, profundiori autem trunculo in ipſo atlante cum trunco alterni lateris inoſculatus fuit.

Alias idem ramus in medio obliquo ſuperiori natus deorſum inter ſplenium & ſubjectos muſculos ivit, & ibi diviſus eſt. Superficialis furculus in ſplenium in trapezium conſumtus finem ſui fecit. Profundior ſub margine obliqui ſuperioris deſcendit, &, trans eum muſculum, communicavit cum ramo arteriae vertebralis, ſuper atlantem orto, ut in Tabula ASCHIANA f. V. *m. p.*

Alias introrſum ivit ad ſplenium, conplexum obliquum ſuperiorem, rectumque majorem, & infra atlantem deſcendit, trunculo vero ultimo, tectus minori recto, ad os occipitis ſuper atlantem venit, & cum ipſo recto minori ad aliquam partem occipitis diviſa eſt.

Alias exiguus fuit, ortu & inceſſu ſimili, verum cum arteria ſuper atlantem a vertebrali nata, adeunte obliquum inferiorem, rectum majorem & conplexum continuo coivit. Quae vero ab occipitali naſcebantur propagines, eae in obliquo ſuperiori & in recto majori manſerunt.

Alias ita parvus fuit, ut unice adiret obliquum inferiorem & inſereretur continuo ramo ſuper atlantem nato a vertebrali arteria, quae hic obliquos, rectosque & conplexos adiit, vicaria arteriae occipitalis, & ipſa cum thyreoidea anaſtomoſin habuit.

In Clar. ASCHII deſcriptione ad obliquos, rectum majorem & conplexum ivit, atque cum vertebrali anaſtomoſin habuit aliamque cum thyreoidea f. V. *m. qu. qpr*, ad poſteriores ergo deſcriptiones noſtras accedit.

His omnibus comparatis adparet, ramum ipſum profundum perpetuum eſſe, ſed aliquando manere circa proceſſum atlantis transverſum, inque vicinis muſculis, alias autem furculis ſuis interiora petere, atque ad os occipitis, duram matrem, minoresque rectos finiri.

E regione fere hujus rami profundi oritur ex maſtoidea emergens ramus, per partem occipitis exteriorem in perioſteo diviſus, & nonnunquam ad maſtoideum muſculum, a quo naſcitur Meningea ab Occipitali, quae inter proceſſum mammillarem & os occipitis per canalem pene perpetuum incedit, etſi ſaepius deeſſe Cl. Vir AL. MONROUS reliquit *anat. of the bones* p. 97. Venam ſociam (non arteriam) cranium ſubeuntem expreſſit EUST. T. XXIV. Arteria vero a nobis dudum picta, in *Tab. Thyreoid. inf.* & eſt *l.* ASCHII l. c. ſoletque ab origine intima obliqui ſuperioris fere prodire, dum truncus occipitalis ſplenio tegitur, trans eum, quem dixi obliquum aut ſuper eum. Is datis ad perioſteum proceſſus mammillaris furculis, canali proprio cranium perforat, in angulo ſub tentorio, ad partem extremam oſſis petroſi, & alio furculo adit cartilaginem, quae eſt inter os petroſum & occipitis; altero majori, deſcendit ad ſedem ſinus transverſi & ſecundum confinia oſſis petroſi & occipitis, per duram membranam foveae inferioris cerebelli diſperſo. Hanc arteriam nunquam deſideravi, quoties eam quaeſivi.

Vicina autem alia minor meningea, non rariſſima reperitur, ut olim diximus ad eam tabulam, quam modo citavimus, & expreſſit CL. ASCHE ad K. Alias ab eodem trunco duas natas vidi. Verum alia etiam meningea ab occipitali nobis dicta eſt, quae per magnum foramen ivit, & alia denique a ſequente ramo profundo minori naſcitur, qui utrumque rectum adit, & cujus mentio continuo fiet.

Circa hanc meningeam aliae ad occiput eunt, per galeam Aponeuroticam late ſparſae, una, duae, incerto numero. *Tab. poſt. lat. dextr.*

Et porro truncus occipitalis, tectus ſemper origine ſplenii, pergit ad medium caput. Confer. *lat. dextr. tab. dictae* cum *ſiniſtro.*

Alii vero rami contrario modo deſcendunt ad cervicem, qualem prius natum, quam profundus, & ad conplexum euntem CL. ASCHIUS depinxit f. V. 1. qui alias & hunc muſculum adiit, & obliquum ſuperiorem. Deinde alium, dum truncus ſplenio tegitur, ad conplexum deorſum dat, unum duosve. Ramum ad conplexum exprimit tabula EUSTACHII XXIV. A ad W. CL. ASCHIUS. Alios ad ſplenium ibidem natum furculum pluresve dat, quorum unus major furculis ſuis prope os occipitis in cutem ivit. Eorum aliquis in ſplenio cum ramo arteriae vertebralis etiam inoſculatus eſt. Ramum ſplenii EUSTACHIUS etiam habet l. c.

Alii rectum majorem adeunt, parvi & numeroſi.

Inter ramos vero deſcendentes arteriae occipitalis eſt nonnunquam, & in exemplo noſtro, *profundus alter* non perpetuus, qui datis recto minori & obliquo ſuperiori ramis *Tab. poſt. lat. dextr.* rectoque majori, hunc perforat, interque eum & minorem, tum tectus minore, inter eum & os occipitis pergit, atque adit duram membranam naſcentis medullae, &

perio-

d Auricularis posterioris ramus temporalis.
e ejusdem ramus auricularis.
f Ramus arteriae thyreoideae *cervicalis.* 29.)
g Sur-

periosteum ossis occipitis circa magnum foramen. Ab eo venit ramus retrogradus, comes recti majoris, atque inmissus transversis ramis occipitis, inque hoc etiam os consumtus *Tab. modo cit.* Alias ita se habuit. Migravit trans obliquum superiorem, dedit & huic & inferiori ramum, aliumque inter rectum majorem & obliquum superiorem, ad hunc potissimum. Ipsa perforavit rectum magnum, demersit se declinando introrsum, inter eum rectum, & minorem, & conplexum, & perforavit os occipitis ad aliquot super magnum foramen lineas, duramque membranam adiit.

Et nunc dat alium ad periosteum occipitis ramum, late regnantem, & ad glandulam unam alteramve conglobatam ibi positam. Truncus ex summo conplexo effertur, emittit ramum transversum, qui emergens circa conplexi oram circumiens introrsum simili alterni lateris ramo occurrit, ab ASCHIO nostro pictus ad z. y. & a nobis in *Tab. post. lat. dextr.* cui etiam inseritur ramus profundae propaginis adscendens, jam dictus. (l. c.) Ab eo ramo, & ad conplexum, & ad occiput multi furculi eunt. Transversum hunc ramum etiam EUSTACHIUS pinxit l. c. Alii hujus furculi medii ossis occipitis subcutanea adeunt.

Reliqui rami insignes unus, duove, ex medio splenio exeunt, adscendunt, & subcutanee atque late ad os occipitis & sincipitis in adipe inter cutem & galeam aponeuroticam dividuntur, cumque frontalibus varie in sincipite inosculantur, & in fontis pulsatilis sede cum ophthalmicis. Conf. *Tab. post.* EUSTACH. l. c. ASCHE. l. c. S. S.

Eorum in exemplo alter exterior, natus ad finem internum mastoidei inter splenium & conplexum, dedit etiam ramos splenio, duos, aliumque per trapezium, qui cutaneus emersit, & alium late per medium occiput sparsum, & ipse in superficie occipitis & cognominis musculi & galeae aponeuroticae cranii multis ramis desiit.

Alter interior versus concursum complexorum ivit in periosteum occipitis, ejusque ramus legit oram splenii, & huic finique trapezii & conplexo dedit. A splenio vero ad trapezium duo rami perforarunt, ab EUSTACHIO forte expressi T. XXIV. Verum haec incerta sunt.

Varios autem ramos vertebralis arteria mittit, qui modo miscentur occipitalibus, modo vicem eorum supplent. Ita magnum ramum muscularem super atlantem natum aliquoties vidi, ad rectos, obliquum superiorem, inferiorem & conplexum, cum thyreoidea etiam inosculatum, & cum occipitalis profundo ramo. Alias uno ramo retro rectum majorem transversus per minorem incessit, altero ante eum musculum, tertio inter eum & obliquum inferiorem, cui dedit, & in conplexum absumtus est.

Sub primae vero vertebrae processu articulari magnum ramum produxit, qui conplexum & levatorem scapulae adiit, & cum profunda colli ampliter inosculatus est.

De auriculari, quae saepe ab occipitali nascitur, addo, prospicere eam etiam posticis musculis auriculae, & biventri, atque mastoideo, atque ramo suo circumlegisse originem trapezii, atque media fere in cervice cum ramo profundiori thyreoideae inferioris communicasse. Trunco suo partim ad auricularem, & partim ad posteriora temporum dividi, alias dictum est.

29.) THYREOIDEA INFERIOR.

Fasc. II. Thyreoideae inferioris truncos adscendentes jam olim dixi aliquot esse, ad tres usque, qui ad cervicis posteriora veniunt. Hic exprimitur idem, quem in historia ejus arteriae majorem dixi, qui sub tertia quintave colli vertebra, cum transversario colli musculo retrorsum adveniens, tectus omnibus musculis ibi depictis, trachelomastoideo & cervicali descendente, splenioque & levatore scapulae, adscendit cum spinali colli, perque obliquum inferiorem ramos dat ad rectum majorem, ad minorem advenit, & denique ultimo finitur in transversam occipitis coronam *Tab. post. dextr.* Idem non raro cum cervicali profunda, intercostalis primae propagine, cum vertebrali, aut occipitali, aut communi utriusque ramo anastomoses habet. Priores dixi l. c. & vidi multiplices fuisse, ut in recto majori ramo arteriae vertebralis, & infra obliquum inferiorem alteri sub atlante nato insereretur. Eum ramum forte *auricularem posteriorem* vocat WINSLOW. III. n. 293. & ex eo Cl. Viri VERDIER II. n. 340. & BARBAUT p. 397. Dubitari tamen posset. Etsi enim uniones cum occipitali & vertebrali & musculi cognomines satis respondent, non tamen convenit quod sub septima colli vertebra, aut per ejus processum perforatum ajat advenire. Id enim cervicali potius imae, ab intercostali suprema natae, respondet.

Cer-

g Surculus inde ad claviculam.
h Ramus ad muſculos colli ſubcutaneus.
i Ramus ad glandulas.
k Alius ad ſplenium muſculum.
l ad eundem alius.
m Ramus profundior.
n Truncorum profundiorum ramuli ex ſplenio erumpentes.
o Ramus cervicalis profundae legens oram complexi, & inſertus arcui ambeunti muſculum conplexum.
p Arteria *dorſalis ſuprema.* 30.)
q̄ Ramus ejus.
r cujus unus ſurculus ad claviculae & ſcapulae confinia, alter
s ad ſuperſpinalis ſedem & ſpinae ſcapulae principium.
t ad eundem & ad ſplenium.

u ad

Certius eſt ramus profundus WALTHERI ad ſcalenum, cervicalem deſcendentem, trachelomaſtoideum, transverſalem, ſpinalem & longiſſimum l. c. p. 12. Eſt *cervicalis externae ramus poſterior.* WREDE T. XV. Anteriores demum rami adſcendentis propagines anulos in corporibus vertebrarum perpetuos ad caput uſque faciunt.

Alius ejus ſurculus ad muſculos a ſecundo, tertio & quarto transverſo proceſſu ivit, adque ſpinalem & earum vertebrarum membranas, qualem expreſſit ASCHIUS. Nam hujusmodi minori ramo thyreoideae adſcendentis ſub tertia vertebra advenienti convenit icon CL. VIRI, & ipſum eum ramum cum vertebrali coire & majuſculum fuiſſe vidi.

Transverſus Ramus Thyreoideae inferioris in hiſtoria hujus arteriae dictus & ipſe pictus eſt. Tectus maſtoideo advenit, dat huic muſculo cutique magnum ramum, aliumque, qui uno ſurculo deſcendit in trapezium, glandulasque a muſculo tectas, alio ſurſum ad ſplenium, levatoremque ſcapulae & glandulas interiori hujus muſculi lateri adpoſitas. Truncus in ſplenium colli & capitis finitus eſt, ut ramum etiam complexo & trachelomaſtoideo impertiret.

Denique ramis thyreoideae thymicas adde, quas frequenter ex confiniis glandulae thyreoideae ad cornua ſuperiora thymi demittit.

30.) DORSALIS SUPREMA.

Sequitur inter arterias colli *dorſalis ſuprema* de qua diximus Faſc. VI. p. 6. neque valde habeo, quod addam niſi haec verba. Ab ea natus ramus trapezium adiens, perforat eum muſculum, & cutaneus longe lateque ſpargitur, atque inoſculatur iis, quae ſpinis vertebrarum proximae prodeunt, natae a cervicali profunda. Vidi tamen aliam ab hac ſuprema dorſali arteriam, inter ſplenium colli & ſcalenum ſecundae coſtae exiiſſe, & deſcendiſſe ad rhomboideum, cum anaſtomoſibus in arterias ex intercoſtalibus, quae proxime ſpinas vertebrarum exeunt: aliis vero ramis, in ſplenium utrumque & ſerratum poſteriorem ſuperiorem inpenſum.

Deinde cervicales imae exiguae ſuperſunt, qualem dixi *Faſc. II.* ad voces *cervicalis alia minor inferior.* Talem aliquoties ab eo tempore vidi, a ſubclavia natam, & ad duo intervalla vertebrarum imarum colli euntem: alias ut in icone *poſt med. ſpinalis* ad quartum quintumque intervallum, cum ramis ad cervicalem deſcendentem, transverſarium & ſplenium. Haec eſt *vertebralis parva*, quae per ſeptimam & ſextam vertebram colli tranſire dicta eſt CL. HENKELIO *Samlung II.* etſi nunquam hunc ramum vidi proprie per proceſſum foramina tranſire.

Alias alia thyreoidea inferior ex trunco communi ſubclaviae nata vulgari acceſſit.

u ad levatorem ſcapulae.
x Ramus ejus perforato levatore adiens ſplenium colli & capitis.
y Alter ejus ſurculus ſplenium colli adiens,
z Alius ramus profundior ad transverſalem, ſplenium colli &c. tectus ſerrato ſuperiori.

Vaſa cervicis dextra.

α Arteria occipitalis.
β Trunculus profundior ejusdem.
γ Ramus ejus ad obliquum ſuperiorem.
δ Ramus recto majori tectus, iens ad minorem.
ε Ramus ad obliquum inferiorem.
ζ Ramus ad perioſteum atlantis.
η Alius ramus arteriae occipitalis ad trachelomaſtoideum.
θ Arteria ab occipitali ad duram membranam cerebri.
ι Ramus occipitalis ad duos rectos.
λ ad rectum minorem.
μ Arcus occipitis inoſculatus ſimili ramo lateris oppoſiti.
ν Ramus profundior ad perioſteum.
π Arteria thyreoidea adſcendens.
ρ Ramus ejus ad cervicem.
σ Ramus ad obliquum minorem & in arcum occipitis.
τ Arteria cervicalis profunda a ſubclavia. 31.)

υυ Ra-

31.) CERVICALIS PROFUNDA. *Cervicalis profunda* dicta eſt in faſciculo II. aliqua vero oportet ſupplere. Plerumque ab eo tempore reperi, eſſe propaginem intercoſtalis ſupremae, quae eſt a ſubclavia, & de qua continuo dicemus. Rarius proprio trunco a ſubclavia naſcitur. Ita de ſua arteria ad muſculos poſteriores ad occiput eunte reliquit VESALIUS p. 487. & de ea quam *muſculam* dixit IACOBUS SYLVIUS *Iſag. anat.* p. 38. b. C. BAUHINUS p. 239. DIEMERBROECKIUS & alii. Ita etiam natam expreſſit I. DRAKE l. c. n. 20. & ita ſe habuit in cadavere, unde Tabula IV. *faſciculi* VII. picta eſt. Aliquando cum thyreoidea communi trunco natam reperi. A vertebrali ortam vidit WINSLOWUS, cui eſt *cervicale poſterieure* III. n. 93. tum ii qui hunc CL. VIRUM ſequuntur BARBAUT p. 397. dudumque GALENUS *de arter. & venar. diſſ.* c. 9. Mihi ea fabrica nunquam occurrit.

Quando ex intercoſtali oritur, ex ejus ramo dorſali primi intervalli prodit, ad interiora poſteriora ſcaleni primi, retro thyreoideam inferiorem. Ubi orta eſt, dat fere continuo ramum

νν Rami erumpentes in complexum.
φφ Rami ad ſpinalem colli.
χ ad obliquum inferiorem.
ψ ad ſuperiorem.
ω Ramus ab η ad ſplenium erumpens.
1 Rami dorſales ſcapulae ad levatorem & ſplenium colli.
2 Ramus ad ſpinalem tectus ſerrato ſuperiori.
3 Arteria dorſalis ſcapulae.

REGIO SECUNDA.
DORSUM ET SCAPULA.
Muſculi.

A Superſpinalis.
B Trapezii origo a ſpina ſcapulae nata & reclinata.

C Rhomramum minorem ad inferiores vertebras colli ſextam ſeptimamve, & cognomines nervos, & ad muſculos ab ea ſede natos, & ad medullam ſpinalem, & in canalem arteriae vertebralis. Hic ramus alias ex trunco intercoſtali ſupremo prius naſcitur, quam cervicalis profunda ab eo ſeceſſit, alias a ſubclaviae trunco, qualem diximus in *biſt. art. thyr. inf.* ad voces *infimae vero partes colli* ut modo diximus. In tabula V. faſciculi VII. exprimitur ad 6. T. ibique duo diverſi rami ſunt, qui ſub quarta, quinta & ſexta vertebra colli medullam adeunt. Quando ſeorſim oritur, eſt *Cervicalis ima parva* jam dicta.

Truncus ejus arteriae emergit ſuper coſtam primam aut ſecundam, hoc quidem modo rarius, ad latus externum muſculi ſpinalis colli, adſcendit, tectus proceſſu transverſo ſeptimo colli, vel per ejus foramen tranſit, quo aliquanto rarius is proceſſus pertunditur. Ejusmodi tamen fabricam habet I. B. WINSLOW III. n.93. ejusque ſequaces. Dat multifido ſpinae ſurculum, dat ad eum & longiſſimum deorſum ramum, dat transverſo colli, ſacrolumbo, & primo levatori coſtarum ramum, & alium ramum ad ſpinalem, quales ſolent ad cutem ſe efferre, ad quintam aliamve vertebram cum trunco, quem diximus, in ipſo ſpinali inoſculatum; dat alium ad inſertiones muſculorum, qui a transverſis vertebris veniunt, ſcalenum brevem lateralem, longum inſertum etiam ſurculo proximo prioris, ſurſumque alium, profundum, ad ſextam ſpinam, qui anaſtomoſin cum profundae cervicis trunco habet.

Adſcendit inter ſpinalem, eum & complexum incumbens primo transverſoſpinoſis, deinde ſpinali dat utrique ſurculos, dat muſculo incumbenti conplexo, perque eum perforatum trapezio, demumque etiam eo penetrato in cutem ramum inoſculatum ſurculo arteriae occipitalis; tum alios quinque profundos tectos ſpinali, qui vertebrarum colli ſuperficiem perrerant & multifido, interſpinalibus, ſplenio colli, ſpinalibus muſculis; tum alios propiores ſuperficiei, ad ſpinalem & conplexum; tum profundiores, verſus vertebrarum ſpinas, qui his ſpinis proximi erumpunt, & cutanei fiunt, interque ſe mutuo anaſtomoſes faciunt, inter cutem & trapezium, quales ramos ſub 6. 5. 4. 3. & 2. vertebra colli vidi. Alios e regione dat ad proceſſus transverſos, tectos carnibus muſculi ſpinalis, ad muſculos ab iis proceſſibus natos, qui uti priores, muſculis a transverſis proceſſibus natis dati, cum ramis proximis conveniunt.

Adſcendit porro trunco ſuo ad uſque rectum majorem & obliquum ſuperiorem, & alias major, ad tertiam vertebram colli finditur. Ramus interior venit in ſpinalem & interſpinalem primum, rectum majorem, obliquum majorem, perioſteon vertebrarum. Exterior obliquum inferiorem adit, eo tectus, tunc complexo ramum mittit, & ſub atlante inoſculatur ramo notabili, qualem vertebralis arteria ſub ſecunda vertebra emittit. Idem ligamentis vertebrarum dat & perioſteo. Talem anaſtomoſin habet WINSLOWUS III. n, 94. & cum occipitali aliam, jam dictam nobis n. 93. qualem etiam deſcriptionem habet CL. TARINUS l. c. n. 40.

C Rhomboideus muſculus remotus.
D Infraſpinalis.
E Teres major.
F Serratus anterior major.
G Longiſſimus dorſi.
H Sacrolumbalis.
I I ejus inſertiones exteriores.
K Obliquus abdominis deſcendens.
L Obliquus adſcendens.
A Sedes renis.
12 11 10 9 8 7 Coſtae cognomines.
M Tres inſertiones ſerrati inferioris.
N Levatores coſtarum.
O Spinalis colli.
P P Inſertiones cervicalis deſcendentis.
Q Scapula nuda.
R Multifidus ſpinae.
S Quadratus lumborum.
T T Ligamentum obliquum coſtarum.
V Ligamentum perpendiculare coſtarum.
12 11 10 9 8 7 6 5 4 3 Coſtae cognomines.
X Clavicula.
Y Glandulae alares.

Vaſa dorſi lateris ſiniſtri.

a a Dorſalis ſuprema legens ejus oſſis oram.
b Rami ad ſerratum.
c c c Rami ad rhomboideum.
d ad trapezium rhomboideo perforato.
e Anaſtomoſis cum intercoſtali ſeptimi intervalli.

f In-

f Intercoſtalis ſexti intervalli 32.) ramus, emergens ad rhomboideum & ſerratum.

g In-

32.) ARTERIA INTERCOSTALIS SUPERIOR.

Intercoſtalis ſuperior cervicalem profundam pro propagine ſaepe emittit. Ea mihi quidem perpetuo reperta eſt, etſi minime negaverim, potuiſſe corpora fuiſſe, in quibus deficeret, qualia videntur ſe obtuliſſe EUSTACHIO T. XXVI. atque nuper I. R. GARENGEOTIO (conf. *faſc.* III. *art. thor.* p. 36. & *Comm. Boerh.* III. p. 16.) qui in priori operis ſui editione perpetuo nullam eſſe eam arteriam propoſuit, quam nunc dicemus, in poſteriori vero editione, ab ipſa evidentia victus, ipſe varietates aliquas hujus arteriae, neque infrequentes adduxit, quas tamen ita interpretor, ut communem fabricam credam adfuiſſe, quando a cervicali ramos intercoſtales ſupremos aut idem deducit p. 160. aut I. B. WINSLOWUS III. n. 107. Omnes etiam intercoſtales ab aorta natas vidit Vir CL. P. C. FABRICIUS in *progr.* p. 13. Ex vertebrali arteria intercoſtalem ſuperiorem oriri nunquam vidi, quale quid habet C. F. ESCHENBACH. p. 830. Antiquitus ea caeterum opinio communis fuit, haec enim refero, *arteriam propagines emittentem, ad pectoris primas coſtas & ad ſex colli vertebras & claviculae loca vicina humero tenus, quae ad primas thoracis coſtas dividitur, extraque thoracem ad ſpinales muſculos emergit, & per foramina ſex vertebrarum adſcendit.* GALENUS ea verba habet *de arter. & venar. diſſ.* c. 9. quibus videtur in unum truncum colligere arteriam vertebralem, intercoſtalem ſupremam, cervicalem profundam, & alias forte vicinas arterias. A mammaria natam I. IACOBUS RAVIUS deſcripſit *amphitheatr. Zoot.* p. 103. de qua fabrica valde dubito. A radice thyreoideae inferioris natam vidi. Duas fuiſſe & WINSLOWUS & WALTHERUS autor eſt *de vas. vertebr.* p. 3. mihi vero ea fabrica non occurrit. Originem caeterum pene perpetuam reperi a ſubclavia, ex eo conferto agmine ramorum, qui fere una naſcuntur & quem IACOBUS DRAKE expreſſit, in quo thyreoidea inferior & vertebralis ſurſum, mammaria anterior deorſum, & noſtra perinde poſterior deorſum tendit ſodalis nervi intercoſtalis, primique ganglii pectoralis. Originem vide in *T. priori thyr. inf.* tum in faſcic. VII. T. IV. & V. Deſcendit ad exteriora nervi intercoſtalis in primum intervallum, ramumque dorſalem, uti reliquae intercoſtales, edit, qui proxime articulationem coſtae ſecedit ad dorſum. Alter ramus eſt intercoſtalis propria ſuprema, cujus duo ut dicam trunci ſunt. Eſt, ubi hic manet intercoſtalis ſupremae truncus, neque valde infrequenter. Saepe tamen ante coſtam ſecundam deſcendit ad intervallum alterum. Ibi aliquando occurrit arteriae intercoſtali primae, cumque ea conjuncta facit truncum ejus intervalli ſuperiorem, dum inferior unice pertinet ad aortae propaginem. Tale quid etiam *Tabula Thyreoideae inferioris prior.* depinxit. Ex eo conjuncto trunco, aut ab intercoſtali ſuprema ſola, naſcitur ramus dorſalis alter, de quo dicetur. Eſt ubi utraque intercoſtalis arteria ſecundi intervalli a ſuprema naſcitur, & praeterea truncus ad intervallum tertium deſcendit *Tab. Thyr. inf.* I. & vel unum vel alterum etiam truncum generat, atque demum trans quartam coſtam cum intercoſtali aortica ſuprema coit. Haec mihi maxima hujus arteriae longitudo viſa eſt, & ita intelligo numeroſos ſcriptores, qui ad quartam coſtam hanc ſuperiorem intercoſtalem deduxerunt. Varietatem recte admiſit VERHEYENIUS L. I. p. 277. & ad duo, tria, quatuorve intervalla ire reliquit. Supereſt ut ramos dicamus.

Dorſalis prima ſive primi intervalli minima ſodalium, ramo primo medullam ſpinalem adit, jam dicta, ſub vertebra octava T. V. *med. ſpin.* WALTHERUS eandem dixit p. 5. Ramus inde prope ſpinam dorſi primam, emergit ad ſplenium, dorſi latiſſimum, adque multifidi originem, & cutem. Porro alius ramus inter cervicalem deſcendentem & ſpinalem, ad utrumque abit: aliusque inter longiſſimum & ſacrolumbalem ad ſplenium, & ſerratum ſuperiorem tendit, ſequenti intervalli ſecundi inoſculatus. Hujus ſurculus ſplenii tendinem perforat, adque trapezium & cutem exit. Talem habet EUSTACHIUS T. XXIV.

Trunco ſuo haec prima dorſalis adſcendit in multifido ſpinae, dat incumbenti longiſſimo, & ſerrato colli; & altero ſuo trunculo tecta multifido vertebras adit, & verſus ſpinas tendit, a quibus, uti dixi, ramus cutaneus erumpit; habet WALTHERUS p. 6. Trunco vero ſuo fit cervicalis ima, niſi ea ſingulari loco a ſubclavia provenit. Ita in paucis experimentis ſe habuit, in exigua arteria, quam timidius propono, & cujus rami alias melius cervicali profundae imputantur.

Certius dorſalis altera ab intercoſtali ſuperiori emergit, ad latus internum ligamenti, quod a qualibet coſta ad proximam deſcendit; ab eo ramo emergunt fere ſimiles, quales a primi dicti ſunt, & primus ad ſpinalem medullam in T. V. expreſſus ad 41. & 42. Ejus trunculi eadem natura eſt, ut uno ramo ad multifidum ſpinae & longiſſimum, altero ad vertebrae ſuae perioſtea dividatur. Cum priori trans proceſ-

ſum

g Intercoſtalis ſeptimae ramus emergens.
h Surculi emergentes in latiſſimum dorſi.

i In-

ſum transverſum anaſtomoſi coit, tum cum intercoſtali intervalli tertii. Emergunt ex eo, uti a priori dorſali, interior ramus ad ſplenium, latiſſimum dorſi, cutemque, tum alius exterior inter ſpinalem & cervicalem deſcendentem ad utrumque hunc muſculum & ad transverſum colli. Hos in *T. poſt. corp. tot.* expreſſi.

Intercoſtales ramos duos ab hoc trunco, ut in mediocri fabrica, derivabo, ſuperiorem de more & inferiorem. Uterque ligamento, quod dixi, ſeparatur a trunco dorſali, uterque minor eſt, quam in ſequentibus intervallis, ut tamen hic inferior potius major ſit. Ea inferior propago inter duos ordines muſculorum intercoſtalium decurrit, ſecundum marginem ſuperiorem coſtae ſecundae; illa ſuperior minor in perioſteo incedit, & pleura, & ad inferiorem duos ramos anaſtomoticos demittit. Dat utraque ſcaleno poſteriori, coſtis ſuis primae & ſecundae, intercoſtalibus, ſerrato ſuperiori, quem anteriorem & majorem vocant, & utraque cum thoracica ſuperiori anaſtomoſi facta coit. *Tab. art. brach.* I. & II. *r. s.* Sic in altero coſtarum intervallo truncus abit in arteriam inferiorem & ſuperior nonniſi ramus eſt, quem proxime vertebras emittit. Hi duo rami inmittunt ſe in ramos demerſos thoracicae primae *Tab. art. brach.* 1. *α* 2. Quaelibet autem intercoſtalis arteria numeroſis ſurculis ſolet coſtarum vicinarum perioſtea pingere, transque coſtas cum vicinorum truncorum ſimilibus ſurculis varie inoſculari, tum qua ſede pectus reſpiciunt, tum in averſa dorſi regione. Deinde ad corpora vertebrarum anteriora ramos dare ſolent, varie cum iis irretitos, quos intercoſtales aorticae ſuperiores generant. Paulo rariores rami ſunt, quos in pectore hae intercoſtales edunt, ad bronchum, glandulas adſidentes, oeſophagumque, analogos bronchialium ſuperiorum, quales frequentius truncus ſubclaviae proprio loco generat. Neque penitus ſurculos diſſimulabo, quos ganglio cervicali infimo, aut thoracico ſupremo exhibet.

RELIQUAE INTERCOSTALES.

Sequuntur *intercoſtales*, quas aorta generat, & quarum numerus mediocris novem truncorum eſt, quoties intervalla duo ſuperiora a ſubclavia ſuas intercoſtales arterias habent. Neque tamen exempla deſunt, aut decem intercoſtalium aorticarum, quoties ſolum primum intervallum a ſubclavia irrigatur ut in T. IV. faſc. VII. aut octo, quando eadem ſuas propagines ad tria ſuperiora intervalla mittit. Deinde neque hoc rarum eſt, deeſſe truncum aliquem intercoſtalem, ut duo intervalla ramos intercoſtales ab una ex aorta radice habeant, unde quidem nihil in reliqua hiſtoria mutatur. Ejusmodi exempla etiam habet I. B. WINSLOW. III. n. 118. Paulo aliam varietatem IOSEPHUS LIEUTAUD propoſuit. *Eſſais d'anat.* p. 487. arteriam nempe intercoſtalem tam dextram, quam ſiniſtram, uno trunco ex aorta natam. Contra, cum minime rarum ſit tredecim in uno corpore coſtas eſſe, unitate numerus harum arteriarum non rariſſime augetur. Superiores intercoſtales, excepta ſuprema, minores ſunt, deorſum mole augentur, illis enim thoracicae ſubveniunt.

Omnibus commune eſt, a parte laterali poſteriori aortae prodire, ad angulum, quem mutatus ſitus cordis poteſt retrogradum facere, qui tamen omnibus integris, potius recto paulo minor eſt, EUSTACHIO conſentiente T. XXVI. etiamſi, quando progreſſum totum arteriae conſideramus, angulus cum aorta retrogradus videri poteſt, ut in *Tab.* IV. & V. faſc. VII. & apud WINSLOWUM. T. III. n. 115. Addi vero oportet, etiam tunc, quo quaelibet arteria inferior eſt, eo angulo recto propiorem eſſe. Conf. eas Tabb. quas citavi.

Pleraequae intercoſtales ex ipſa origine minutos ramos cum ſodalibus venis edunt, ad mediaſtinum & oeſophagum.

Omnes etiam id commune habent, ut proxime capitulum ſuae coſtae in duos ramos diſcedant, *dorſalem* ad muſculos dorſi ſe penetrantem, ſpinalemque medullam, & *intercoſtalem*, qui continuo iterum diviſus duobus parallelis truncis coſtarum ſuarum oras tegit, & ad anteriora, mediumque & remotiſſimum a vertebris trunci locum tendit, a quo tamen inferius a mammariis & epigaſtricis diſtinentur, quae eam mediam ſedem perpetuo tenent, deinde ſuperius a thoracicis.

Dorſali trunco commune eſt, exire ad interiora ligamenti, quod a quolibet transverſo proceſſu, ad eundem proceſſum vertebrae proximae deſcendit, in *tab. poſt. corp. fin.* expreſſum. Is porro ramus dat ſpinali columnae ſuum trunculum, niſi is paulo prius, a nondum diviſo trunco natus eſt, uti nuper monuimus. Ejus ſpinalis rami duo ſunt ſurculi, anterior & poſterior. Ii per interiorem faciem vertebrarum diviſi in media ſede & ad ſpinas, & ad corpora ſibi occurrunt, rete facto. Habet VESALIUS p. 489. Eorum aut propago eſt, aut proxime certe naſcitur, ramus qui medullam ſpinalem ipſam adit, ut in *faſcic.* VII. diximus. Deinde ramus dorſalis in multifido ſolet trunco ſuo introrſum tendere, dare huic

&

i Intercoſtalis octavae ramus emergens.
k Intercoſtalis nonae ramus ſimilis.

l ejus

& incumbenti longiſſimo & ſemiſpinali ramos, tum latiſſimo dorſi, ſerrato ſuperiori inferiori. Impoſitos multifido, reſecto fine, pluſculos expreſſi in *tab. poſt. corp. tot. lat. dextr.* Habet dorſalem truncum, ſed breviter VESALIUS p. 489. vocibus iſtis *ad muſculos thoracis & vertebrarum*, & WINSLOWUS T. III. n. 119.

Hujus praeterea dorſalis trunculi praecipui aliqui rami ſunt. Eorum alter tectus multifido perioſtea vertebrarum pererrat exterius. Hi cum ſui ſimilibus circa radicem proceſſus transverſi perpetuos arcus facit, ut ſecundus cum tertio & quarto inoſculetur, & ex ordine reliqui. Pro uno ſurculo non raro duo ſunt, quorum ſuperior anaſtomoſin ſuperiorem trans ſuum proceſſum transverſum facit, inferiorem inferior. Hujus rami finis erumpit ad ſpinam, ligamenta vertebrarum, tendinem latiſſimi, ſerratos, cutemque, minor tamen priori *Tab. fin. corp. tot.*

Alter exit uno ſurculo inter longiſſimum & ſemiſpinalem, ad utrumque muſculum, & ex longiſſimo etiam ſurculos erumpentes mittit, pictos in *Tab. corp. poſt. fin.* ad inpoſitum latiſſimum euntes. Habet EUSTACHIUS T. XXIV. utrinque. Alter ejus ſurculus inter longiſſimum & ſacrolumbalem, infra originem levatoris coſtae prodit, ad utrumque horum muſculorum, & ad latiſſimum, indeque in cutem. Hic priori major eſt. Ejusmodi ramos multos *in Tab. poſt.* expreſſi & EUSTACHIUS T. XXII. Accuratius ſinguli dicentur.

Ramus *intercoſtalis* tegitur, pectus verſus, muſculis ejus nominis internis, & in dorſo adjacet ad exteriora ejus ligamenti, quod dixi.

Ad exiguam a coſtae capitulo diſtantiam, paulo ſerius ocyusve dividitur in duos ramos, RAVIO obſervante, ut ex minoris exiguitate explicari neceſſe ſit, in tanta ſua peritia explendorum vaſorum, negaſſe RUYSCHIUM, duos in ſpatiis interoſſeis vaſorum truncos eſſe. *Epiſt.* II. p. 18. cum inter cartilagines duas admittat, pingatque *Theſ.* I. T. 3. f. 3. Ii trunci plerumque inaequales ſunt. Eorum qui *ſuperior* in ſuo intervallo eſt, ſolet major eſſe, idemque ſulco ſuae coſtae excipi in iis coſtis, quae ſulco exarantur, etſi anatomici culter, ſolutis celluloſis telis, efficit, ut eum ſulcum relinquat, ut in nonnullis coſtis *tab. poſt. tot. corp.* adparet. Sulco tamen contineri recte RAVIUS obſervavit apud VALENTINUM *amphith. app.* p. 103. neque negavit GARENGEOTIUS *Operat. de Chir.* II. p. 379.

Ramus inferior a quarta intercoſtali deorſum minus conſtanter, & nonnunquam perexiguus eſt, & fere absque ramis, praeter eos qui coſtae membranas pulchre pererrant, & ſimilibus ramis occurrunt, a ſuperiori natis, tum eos qui muſculis intercoſtalibus proſpiciunt.

A ſuperiori in inferiorem numeroſi deſcendunt rami communicantes, qui oblique antrorſum declinant, ſatis magni, paſſim per muſculorum intercoſtalium ſuperficiem a nobis expreſſi, & a RUYSCHIO *Theſ.* l. l. c.

Rami intercoſtalis trunci ſunt, aut prius quam inferior inde ſecedat, aut eo jam nato, ramus *emergens* ad exteriora muſculi ſacrolumbalis. Tales in aliquot intervallis inferioribus expreſſi, & EUSTACHIUS T. XXIV. utrinque.

2. Deinde alii rami adhuc exterius ſolent a ſuperiori trunco ire ad latiſſimum & cutem, maxime ex inferioribus truncis, quales etiam delineavi & EUSTACHIUS ibid. 3. Alii adhuc exteriores inter dentes obliqui deſcendentes ſolent ad hunc muſculum antrorſum deſcendere cutemque, delineati in tabula *pectoris* Faſc. VI. *lat. fin.* Unum ramum *externum* facit WINSLOWUS qui *perce au dehors.* III. n. 120. verum vix unquam ſimplicem reperi.

4. Alii ad diaphragma adque muſculos abdominis euntes rami per ſingula dicuntur. 5. Alii denique numeroſi muſculos intercoſtales pleuram & perioſteum coſtarum adeunt.

Finis intercoſtalium ſuperiorum eſt, ut cum thoracicis conjunctae, in mammarias manifeſto circulo inſerantur, ut in tabula *pectoris* expreſſi. Id vocat RAVIUS *anaſtomoſes cum mediaſtina* l. c. pingitque RUYSCHIUS *Epiſt.* II. f. 3. A ſeptima vero coſta deorſum, qua parte mammariae deficiunt, intercoſtales trunculi in muſculos abdominis unice exeunt, & cum epigaſtricis communicant. Saepius inferior trunculus, alioquin minor, in ſuperiorem, adſcendit, & ipſi inmittitur neque alium finem habet.

Antiqua caeterum harum arteriarum forma eſt, uti facillime ſe viſui offerunt. GALENUS ramos ad ſpatia intercoſtalia & medullam ſpinalem ad ſingulas vertebras ab aorta natos dixit *de arter. & venar. diſſ.* C. IX. VESALIUS decem arterias intercoſtales fecit L. III. p. 483. octo vero p. 489. ramosque dorſales habet. EUSTACHIUS origines, ſitum retro muſculos internos, & anulos cum mammariis pinxit, quos ita interpretor, ut ad primam intercoſtalem aorticam, & ad eam ſuperiorem intercoſtalem pertineant, quae a ſubclavia venit T. XXVII. f. 12. Ramos etiam ad muſculos dorſi euntes paſſim expreſſit, & omnes ab aorta deduxit. F. RUYSCHIUS ramos duos intercoſtalis trunci parallelos minutius expreſſit, arcusque

l ejus ſurculus ad latiſſimum.
m ad longiſſimum.
n In-

cusque cum mammariis *Epiſt.* II. p. 18. & *Theſ.* I. Duplices ad quamlibet coſtam eſſe & coſtae ſulco contineri, RAVIUS auctor fuit *amphitheatr.* p. 103. VERHEYENIUS ab octo ad decem reperiri recte obſervavit, idem addidit, quod mihi quidem non ſatis perſpectum eſt, in dextro latere ſaepe plures ab aorta venire, quam in ſiniſtro L. l. p. 277. I. B. WINSLOWUS paulo fuſius, breviter tamen & conjunctim de iisdem arteriis egit.

Atque nunc per ſingulas has arterias intercoſtales perſequamur. *Prima* dextri lateris in quinta vertebra naſci, aut in cartilagine inter tertiam & quartam, eademque reliquas vicinas mole ſuperare ſolet, cum ab ea fere perpetuo arteria bronchialis naſcatur. vid. *faſc.* III. Multo enim rectius intercoſtalis pro trunco bronchialis arteriae habetur, quam viciſſim. Ejus truncus edita bronchiali, dat ramulos, trans venam ſine pari, cavamque, inoſculatos arteriae, quae phrenicum nervum comitatur, aliosque vicinis glandulis, quae aſperae arteriae adſident, & aortae denique atque oeſophago. Ipſa adſcendit in dextrum latus thoracis, emittit truncum intercoſtalem & dorſalem tertii intervalli, atque porro plerumque ad intervallum ſecundum venit, emittit ſurculum ſodalem longi muſculi, corporibus vertebrarum etiam inmiſſum, qui cum thyreoideae inferioris propagine coit, & trunco ſuo pergit trans capitulum coſtae tertiae, recipit ramum deſcendentem intercoſtalis ſupremae, eſtque hujus intervalli intercoſtalis & dorſalis arteria, ex qua trans ejus coſtae ſecundae capitulum ramus deorſum in arteriam tertii intervalli intercoſtalem deſcendit. Alias neque hic manet, ſed ad primum intervallum trans ſecundam coſtam adſcendit, & ibi demum recipit ramum a ſuprema intercoſtali, cumque ea trunculum intercoſtalem inferiorem conſtituit, aut ſola etiam inferiorem trunculum efficit, ſuperiorem vero conjuncta cum intercoſtali ſuperiori. Si nulla a ſubclavia nota intercoſtalis fuerit, etiam ſuperiorem ejus intervalli intercoſtalem ſola efficit.

Rami ejus praeter bronchialem, de qua alias diximus, inprimis ſunt dorſales, intervalli ſecundi & tertii, aut ſolius tertii. Secundam dorſalem, ortam ex ſubclaviae ramo, jam dixi. Ex aorta vero nata fere ſimili ſe modo habuit. Ramulus continuo ivit ad ganglion nervi, qui ſub ſecunda vertebra dorſi exit; & ad vertebrarum corpora. Deinde trunculus alter incubuit de more multifido ſpinae muſculo, atque ſimiliter ad cutem exiit. Ejus propago profundior fuit, quae vertebrae perioſteum adiit, & cum dorſali prima & tertia, trans proceſſus transverſos vertebrae ſecundae & tertiae ſolitos arcus fecit. Ramus etiam de ſplenio in cutem emerſit.

Deinde ramus exterior erumpens ad latus longiſſimi dorſi muſculi, exterius hunc muſculum adiit, & ſacrolumbum, & cervicalem deſcendentem, & transverſalem colli. Idem deorſum cum arteria quarti intervalli, ſurſum cum arteria primi anaſtomoſin habuit. Intercoſtalis ramus hujus intervalli uterque exiit cum thoracica prima, & cum ea conjunctus, mammariae ſe inmiſit.

Dorſalis tertia de more habuit trunculum incumbentem multifido, qui ad intima & ſpinam ipſam cutaneus emerſit, grandis & conſpicuus. Prior ejus ſurculus adiit cutem & ſpinae tertiae ligamenta. Alter transverſim repſit retro rhomboideum muſculum, cui ramum miſit, & deorſum cum ſexta dorſali anaſtomoſin habuit. Eadem cucullari muſculo ſurſum ramum dedit, qui in rhomboideo muſculo ampliſſimam cum dorſali illa ſcapulari anaſtomoſin perfecit; quae a thyreoidea eſt, aut a ſubclavia. Ejus ſurculus ad latiſſimum dorſi ſub ima ora rhomboidei emerſit; alius vero ejusdem ramus aliam anaſtomoſin cum alio ramo ad imam ſcapulam emergente, ejusdem dorſalis arteriae abſolvit. Deinde etiam ab hac dorſali omnino provenerunt rami multifido tecti, ad perioſtea vertebrarum euntes, & duo arcus trans coſtae tertiae quartaeque capitula cum dorſali ſecunda & quarta facti, & ramus ad longiſſimum & ſacrolumbum, infra originem levatoris coſtae ſuae, cui propaginem impertiit.

Intercoſtalis tertii intervalli anaſtomoſes anteriores fuerunt in thoracicam primam, ad aliquot pollices exterius, quam cartilaginis coſtarum finis eſt, quas in tabula pectoris expreſſimus.

De bronchialibus unice addidiſſe liceat, eas pericardium adire, & circa arteriarum, venarumque pulmonalium exitum, cum coronariarum propaginibus inoſculari. Dextram bronchialem vidi ramum inter arteriam pulmonalem & venam ſuperiorem ad pericardium miſiſſe. A ſiniſtra ſuperiori bronchiali propago circa pulmonalem arteriam ſiniſtram conplexa ad pulmonem & pericardium ivit, hinc thymicae inoſculata, inde phrenicae adſcendenti ramulo. A ſiniſtra inferiori bronchiali grandem ramum & cum phrenica communicantem pericardio acceſſiſſe certum eſt, & fere ad uſque diaphragma deſcendiſſe. Alius ramus ſiniſtrae ex ipſo pulmone, infra arteriam pulmonalem ſiniſtram, ad ſuperficiem ejus viſceris & pericardium emerſit, cumque ſodali phrenici

nervi

n Intercoſtalis decimae ramus emergens.
o ad latiſſimum.
p ad

nervi arteriola communicavit, natus & ipſe a bronchialibus.

Intercoſtalis aortica ſecunda quartum intervallum coſtarum adit, eſt tamen ubi & quartum & quintum inde truncos ſuos vidi habuiſſe. Ejus ramus dorſalis dat medullae ſpinali, vertebrisque ſuos ſurculos, quos tres vidi fuiſſe, ut duos ganglion acciperet. Habet ramum dorſalem de more factum, qui trans coſtam quartam & tertiam viſus eſt inter multifidum & ſemiſpinalem, quibus ramos mittit, cum ſecundi intervalli arteria communicaſſe. Exit infra originem levatoris coſtae, huic ramos dat, & longiſſimo, & ſacrolumbali. Caeterum rami multifido incumbentes, & ſubjecti, & interni prope ſpinas exeuntes, hic ut in aliis intervallis ſe habent.

Ex intercoſtali ramo ſuperiori ſurculi majuſculi ſerratum majorem & pectoralem adeunt; anterius trunculus ſuperior cum intercoſtalis ſupremae propagine coivit, huicque conjunctus intercoſtali alteri inoſculatus eſt (*Tab. pect. ant.*) Trunculus inferior plerumque thoracicae alteri longiori, cumque ea mammariae ſe inmiſit, ut in eadem *Tabula Pectoris* expreſſi. Vidi etiam prope concurſum cartilaginum in ſuperiorem adſcendiſſe & terminatum eſſe.

Neque multa peculiaria habet *intercoſtalis aortica tertia*, quae intervallum quintum adit, atque ramo duplici ad anteriora venit, & mammariae inſeritur, ut in *Tab. Pectoris* expreſſi. Superiori nempe, qui truncus, & inferiori qui ramus eſt. Ex intercoſtali ſuperiori trunco ad ſurculum ſuperiorem & pectoralem rami eunt. A dorſali vidi tres ramos ad corpora vertebrarum, nervumque & medullam ſpinalem iviſſe. Ejus trunculus exit ſub ortu levatoris coſtae quintae, cui, & latiſſimo & longiſſimo, & ſacrolumbali, ramulos impertit & rhomboideo muſculo. Vid. *Tab. tot. corp. fin.* Ramus multifido incumbens, & alter multifido ſubjectus, & arcus duplex cum arteria intervalli quarti & ſexti, nihil peculiare habent.

Intercoſtalis aortica quarta ſive intervalli *ſexti* truncum dorſalem memorabilem habet. Ab eo ramus ad medullam ſpinalem & vertebrarum corpora exit, deinde ad muſculos dorſi plures rami prodeunt, extimus ad latiſſimum, interior ad levatorem & longiſſimum, qui naſcitur ſupra levatorem, & alius intra levatorem ad eum longiſſimum miſſus adit; qui cum dorſali ſcapulae inoſculatur. Ramus autem interior, qui proxime proceſſum ſpinoſum vertebrae ſuae exit, ſurculo ad multifidum, alioque ad cutem dato, late ad muſculum dorſi latiſſimum ſpargitur, & ipſe in facie anteriori ejus latiſſimi cum ramo dorſalis ſupremae, alteroque intercoſtalis aorticae primae inoſculatur.

Ex trunco vero intercoſtali ſuperiori numeroſi rami exierunt ad exteriora ſacrolumbalis in hunc & latiſſimum unus alterque, & ex latiſſimo in cutem; tum ad initium appendicis coſtae ſextae ramus ad ſerratum ſuperiorem, unus alterque, & alius ad obliquum deſcendentem, qui ramos etiam ſubcutaneos paſſim dedit, cum mammariae ſurculis inoſculatos. Ipſa vero haec ſuperior arteria hujus intervalli mammariae inoſculatur, tum inferior, quam alias exiguam, alias notabili diametro fuiſſe vidi. Conf. *Tab. pect.*

Intercoſtalis aortica quinta ſive *intervalli ſeptimi* magna etiam eſt, perinde ut prior, cum ſuis arcubus ut ſuperior ſuperiorem, trans proceſſum transverſum anaſtomoſin faceret, inferior inferiorem. Ex ipſo trunco miſit ramum nervo & medullae ſpinali communem, & vertebrarum corporibus, inde edidit *dorſalem*. Hujus rami profundi, tecti multifido, duo fuerunt; ſuperficiei autem propior, qui multifido incubuit, grandis erat. Inde duo rami prodierunt, ſub levatore coſtae, alter ad levatorem & longiſſimum, inoſculatus dorſali ſcapulae (*Tab. poſt. corp. lat. fin.*) EUSTACHIO forte expreſſus T. XXIV. alter ad latiſſimum & ſacrolumbalem. Internum ramum, qui ad ſpinam erumpit, grandem IDEM EUSTACHIUS depinxit.

Ex intercoſtali trunco rami varii prodierunt, primo ad oram externam latiſſimi, ad hunc & cucullarem & cutem, tum pluſculi ad deſcendentem, obliquum & cutem, cum ſurculis mammariarum inoſculati, tum ad diaphragma, cum phrenica communicantes. Idem trunculus certo coſtae ſuae ſulco conprehenſus fuit. Finis utriusque intercoſtalis rami ſuperioris & inferioris in mammariam terminatus eſt.

Intercoſtalis aortica ſexta quae ſub *octava coſta* eſt, in plerisque cum priori convenit. Ramus dorſalis arteriam ad corpora vertebrarum & medullam ſpinalem mittit. Rami multifido ſubjecti duo ſunt, quorum quilibet ſuum arcum efficit, & inferior ad intima ſpinae dorſi erumpit. Deinde magnum ramum ſub levatore inter longiſſimum & ſacrolumbalem, ad utrumque coſtae ſuae levatorem & latiſſimum dedit. Hunc vidi etiam cum dorſali ſcapulae anaſtomoſin fuiſſe. *Intercoſtalis ramus* ſuperior major eſt, inferior minor. Ab illo, quem ſulcus coſtae continet, continuo ad exteriora muſculi ſacrolumbalis ramus it, ad latiſſimum & cutem, tum alii duo ad ſerratum inferiorem, latiſſimum, cutemque, alius ad exteriora originis obliqui deſcendentis ad eum muſculum & cutem,

p ad longiſſimum.
q Intercoſtalis undecimae ramus emergens.
r ad

tem, aliusque a fine partis oſſeae coſtae ſuae, ad eum muſculum, quem dixi. Alias duo ejusmodi ſurculi ſunt, eorumque trunculus ad transverſum muſculum exit. Minorem, inferioremve ramum deduxi ad finem cartilaginis coſtae ſuae, & in obliquo deſcendente reliqui. A majori multas obliquas propagines accipit, & ſuperficiei propior decurrit.

Intercoſtalis aortica ſeptima quae ſub coſta nona eſt, pleraque priori paria habet. Truncus *dorſalis* dat arteriam medullae ſpinali vertebrisque. Quoties autem arteriae medullae ſpinalis memini, non oblitus ſum, ſaepe unam alteramque arteriam eam medullam non adire, & in involucris & ganglio manere. Sed ea fuſe dixi in hiſtoria vaſorum medullae ſpinalis. Profundi rami duo fuerunt in exemplo, quorum uterque ſuam facit, circa proceſſum transverſum, anaſtomoſin, interior vero cutaneus erumpit. Ramus inter ſacrolumbum & longiſſimum ad levatorem, ſacrolumbalem & longiſſimum deſcendit, & aliis ramis, perforato longiſſimo, latiſſimum adit.

Intercoſtalis ſuperior ramus hic trunci loco eſt, & ſuae coſtae ſulco continetur. Ejus rami numeroſi ſunt, primi ad exteriora ſacrolumbalis ad latiſſimum, tum alii ad exteriora ſurculi inferioris in hunc & latiſſimum (*Tab. corp. tot. poſt. ſin.*) & alius ad oblique deſcendentem & latiſſimum, inter illius origines, deorſum miſſus, aliusque ad eundem obliquum prope finem partis oſſeae, tum ramus ad diaphragmatis carnes poſteriores, inoſculatus inſigni ſurculo cum ramo phrenico, & ejus quidem propaginis, quae perforato ſepto, cum nervo phrenico adſcendit. Truncus intercoſtalis exit ad transverſum, tectus obliquo adſcendente, cui ramum dat, & recto ipſo, atque cum epigaſtrica arteria anaſtomoſin habet, (*Tab. pect. ant.*) & cum mammaria, praeter minores ſubcutaneas inoſculationes. Minor ramus circa cartilaginem coſtae nonae in adſcendentem terminatur, & iſte valde quidem exiguus eſt. Hanc arteriam cum ramo adſcendente lumbalis primae, comite nervi intercoſtalis, ſatis ampliter communicaſſe vidi.

Intercoſtalis aortica octava ſub coſta decima eſt. Ejus modo truncus, modo dorſalis ramus, propaginem ad vertebras & medullam ſpinalem mittit. Rami dorſalis ſolita ſunt attributa, ramus profundus cum ſuis duobus arcubus, quibus ſeptimae & nonae intercoſtali inſeritur, & ramus erumpens ad ſpinarum ſedem. Superficialis ramus multifido incumbens etiam ſolito modo ſe habet. Atque infra levatorem propago ad eum, ad ſerratum inferiorem, longiſſimum, perque hunc perforatum, ad ſacrolumbum & latiſſimum deſcendit.

Intercoſtalis trunculus ſuperior major, coſtam decimam ſequitur. Ab eo varii rami exeunt, ad ſerratum inferiorem & latiſſimum, alius ad latiſſimum & cutem, alter ad exteriores dentes obliqui deſcendentis, ad latiſſimum: alius inter dentes obliqui deſcendentis ad eum muſculum antrorſum, alius ad carnes coſtales diaphragmatis, qui tum transverſo ramo phrenicae inoſculatur, tum adſcendenti & cum adipoſa media renis anaſtomoſin habet. Proxime ad finem partis oſſeae coſtae ſuae truncus hujus arteriae intercoſtalis exit in obliquum deſcendentem, & inoſculatur arteriae, quae abdominalis eſt, priori quidem ramo, altero, tectus adſcendente obliquo, exit in transverſum & cum epigaſtrica inoſculatur *Tab. pect.* & cum ramis arteriae abdominalis, *ibid.* Dat inde adſcendenti ſurculos. Vidi ſolum ramum ad obliquum deſcendentem adfuiſſe, absque trunculo profundiori. Ramus inferior multo minor circa finem cartilaginis coſtae decimae, dat adſcendenti obliquo & cum ſuperiori ſua ſodali ejusdem trunci communicat, & cum ea finitur.

Intercoſtalis aortica nona & infima eſt, quae ſub undecima coſta decurrit. Vidi omnino nullam fuiſſe, ut unus ramus ſuppleretur a lumbali prima, alter ab intercoſtali intervalli decimi.

Ramus hujus nonae *dorſalis* dat ſurculum ſolitum corporibus vertebrarum & ganglio nervi ejus ſedis, atque medullae ſpinali. Eſt ubi ramus vertebralis a trunco nondum diviſo, ramus vero medullaris a dorſali trunculo provenit, poſtquam a ramo coſtae ſociae receſſit. Caeterum hic ramus ſuperficialis inter ſacrolumbum & longiſſimum exiit, dedit utrique, & perforato iſto, venit in ſerratum poſteriorem majorem & latiſſimum dorſi. Exſtat *in lat. fin. tab. int. dorſ.* & apud EUSTACHIUM T. XXIV.

Profundi tres, tecti multifido, vertebrarum perioſteon adierunt, quorum extimus & ſuperior trans proceſſus transverſi radicem cum intercoſtali decima anaſtomoſin habuit, & deorſum cum lumbali prima. Reliqui ad ſpinoſos uſque proceſſus venerunt, ibique una fiunt cutanei, ibidem picti.

Ramum intercoſtalem vidi ſimplicem fuiſſe, ut nullus inferior eſſet. Alias, ut in icone, duplex eſt. Ex eo ramo alius ſurculus ad ſerratum majorem abit, & eo perforato ad latiſſimum, ad exteriora ſacrolumbalis natus, pictus ibid. Alius exterior, unus alterque adiit obliquum,

r ad latiſſimum ſurculi.

s Ramus ad longiſſimum.

t Lumbalis primae ſurculus 33.) ad adipem renalem & ſacrolumbum.

u Lum-

quum deſcendentem, quo poſterius tegitur. ib. *Tab. dextr.* Ii rami perforato eo muſculo cutanei fiunt. Truncus vero transverſim ſuper Pſoam & quadratum lumborum incedit. Dat ramum ſuper appendicem lateralem ad ſeptum transverſum, adparet in ſpatio membranaceo inter carnes coſtales & lumbales ſepti transverſi, tranſit retro carnes a coſta undecima natas, & iis late ramos dat. Cum phrenicae ramo exteriori magnas anaſtomoſes habet. Ab ea etiam intercoſtali vidi ramum majuſculum iviſſe ad angulum, quem lien cum lumbis intercipit, ad externam membranam coli, adipem, peritonaeum, ligamentum breve, ſuſpenſorium: Cum capſularibus communicat.

Finditur truncus prope cartilaginem coſtae, dedit ibi ramum in muſculum obliquum adſcendentem, tectum deſcendente obliquo, a coſtae ſuae margine inferiori, in utrumque deorſum euntem, grandemque. Alter ramus ſuperficiei propior late regnat in obliquo deſcendente, eoque perforato, in cute. Tertius trunco par, venit in transverſum, tectus adſcendente, ubi & ipſe terminatur, & ramus inferior intercoſtalis hujus intervalli. Uterque cum epigaſtricae ſurculis communicat, & cum abdominalis ramis. Inferior trunculus minimus eſſe ſolet.

33.) ARTERIA LUMBALIS.

Lumbales arteriae partim ſimiles ſunt intercoſtalium, partim diverſae. Nam perinde ab aorta abdominali ad angulos fere rectos naſcuntur, atque utrinque ante corpora vertebrarum exeunt, circumque truncum corporis flexae, muſculorum abdominis latera adeunt & abdominali & epigaſtricae arteriae ultimo irretiuntur. Perinde etiam dorſalibus ramis imae parti columnae ſpinalis, & muſculis inpoſitis proſpiciunt, & arcus habent cum ſuperioribus vicinis ſuis & cum inferioribus, & ramos profundos dorſales, tectos multifido ſpinae, aliosque incumbentes iſti & erumpentes denique ad muſculos lumbis poſterius inpoſitos emittunt. Cum vero nullas coſtas ſequantur, praeter primam, neceſſe eſt aliter dividi, & ſimplici trunco eſſe, cum intercoſtales duplices ſint. Numerum oporteret ſex parium eſſe, ut primum ſit, quod ultimae coſtae ſubeſt, ſextum quod ſuper vertebram oſſis ſacri primam incedit: Cumque non rariſſimum ſit, ſex lumborum vertebras eſſe, omnino tunc ſeptem lumbalium arteriarum paria fierent. Recte quinque, ſex & plura paria eſſe WINSLOWUS monuit T. III. n. 224. Plures etiam quam quinque pingit I. DRAKE l. c. Verum frequenter una alterave deficit. Et imam quidem oſtendemus frequenter abeſſe atque ab aliquo ramo arteriae iliolumbalis ſuppleri, aut a lumbali quinta, aut ab utraque iſta arteria, ut duo & tres denique ejus intervalli, ſed ſecundarii trunculi ſint. Deinde etiam aliae lumbales paſſim deſunt, ut unus truncus ab aorta natus, duas lumbales generaret. Etiam hoc WINSLOWO innotuit T. III. n. 225.

Parum caeterum eſt, quod ad hiſtoriam lumbalium arteriarum ſcriptores anatomici adtulerunt. Quinque paria pinxit VESALIUS *de corp. hum. fabr.* L. III. p. 483. 491. ut ima ab iliacae principio naſceretur, daretque & ſpinali medullae & muſculis vertebris adnatis. Eum numerum SPIGELIUS, & plerique ſcriptores, retinuerunt. Quinque etiam paria, & quidem quintam ex Iliaca natam EUSTACHIUS delineavit T. XXVI. & deſcribit CL. ESCHENBACH p. 867. Plura fere quam reliqui, monuit WINSLOWUS, etſi arterias lumbales in univerſum, neque per ſingula deſcriptas dedit.

Lumbalis prima ſive comes inferior coſtae duodecimae, plura, quam reliquae, de natura arteriae intercoſtalis retinet. Trunco ſuo retro appendicem diaphragmatis it, cui ramum inpertit, inoſculatum phrenicae ſurculis, aliumque, magnum, longe transverſum, carnibus coſtalibus inter vertebras lumborum coſtasque ad ſedem coſtae decimae & undecimae proſpicientem, aliumque ad easdem carnes, ab ipſis coſtis natas, & ſurculis ſuis etiam ligamentum lienis adit.

Truncus ſequitur oram inferiorem coſtae ultimae EUST. T. XXVI. *tab. corp. poſt.* nixus hinc tendine principi quadrati *Tab. ead.* cui etiam & pſoae ramos dat, inde in tendine transverſi, cui perinde ramulos inpertit, qui ipſe renes tegit, tegit ſe adſcendente obliquo *Tab. ead. dextr.* ſi poſterius inſpexeris, deinde deſcendente ſolo, pergit extrorſum, dat ramum ad faciem abdomini propiorem obliqui inferioris, & ad exteriorem transverſi, utrique huic muſculo inpenſum, quem ſolum pingit EUSTACHIUS. Inoſculatur ramis vicinis intercoſtalium imorum & epigaſtricorum *Tab. pectoris*, ſive unus ramus ſit, ſive plures. Aliumque denique dat ad obliqui inferioris faciem cuti viciniorem, qui in cutem & deſcendentem obliquum ultimo conſumitur, & cum imis interco-

u Lumbalis alterius ramus ſuperficialis.
x Alius ad deſcendentem obliquum.

y A-

tercoſtalibus & ſequentibus lumbalibus arcus efficit. Hic ejus lumbariae finis eſt. Ramulos a lumbali prima vidi hepar dexterrimum & Spigelii lobulum adiiſſe.

Rami *dorſalis* ſurculi, fere ut in prioribus, pluſculi ſunt: primo rami ad medullam ſpinalem & vertebrarum corpora, illi potius majores, pulchre inter ſe irretiti, ut de intercoſtalibus dictum eſt, tum dexter cum ſiniſtro, tum media lumbalis quaeque cum inferiori & ſuperiori lumbali. Eum ramum in hac lumbali prima ad 28. expreſſi, ramum vero dorſi muſculos adeuntem ad T. IV. *med. ſpin.* & in Tabula V. illum ad 86. & 67. hunc absque numero.

Rami alii dorſalis trunci profundi, tecti multifido ſpinae, rete facientes, & inoſculati inter ſe, ſurſumque & deorſum facientes cum ſui ſimilibus ſolitos arcus, erumpunt ultimo prope ſpinam ad latiſſimum cutemque. Porro alius it ad ſacrolumbalem & longiſſimum *Tab. ead. lat. ſin.* alius ad ſacrolumbi partem imam ſ. ſacrum, alius exteriori loco, quam ſacer, ad hunc & ſerratum inferiorem; eoque perforato ad latiſſimum, delineatus in iconibus meis inque *Tab. poſt. ſin.* & ab EUSTACHIO T. XXIV. forte expreſſus. Vidi totum hunc truncum lumbalem primum omnino defuiſſe, ramosque a vicinis fuiſſe ſubpletos, ab altera lumbali & ima dorſi.

Lumbalis ſecunda & ipſa inter vertebrarum corpora & pſoam extrorſum it, atque porro cum quadrato extrorſum declinat: edit ramum ad vertebrarum corpora nervumque, tum ramos ſubjectos multifido. Solent in ſuperioribus lumbalium rami ad ganglion & caudam equinam majores iis eſſe, qui vertebrarum corpora adeunt. Ramum ad medullam ſpinalem in T. IV. *med. ſpin.* expreſſi ad 32. dorſalem vero ad 31. In T. V. illam ad 91. pinxi.

Deinde generat infra proceſſum transverſum primum lumborum ramum, & ſacrolumbali datum, & alterum ad longiſſimum, EUSTACHIO pictum T. XXIV. tum ad caeteros muſculos alium paulo exteriorem, alium ad ſerratum inferiorem & latiſſimum protenſos, perque hunc ad cutem. Hic aliquando hunc truncum vidi manſiſſe. Dat etiam ramum quadrato, quo poſterius tegitur, & eo finito, jam exterior incedit per transverſi faciem cuti viciniorem, ſenſim declinando *Tab. poſt. dextr.* una cum nervo, dat ramos ad adſcendentem *Tab. poſt. dextr.* inter eum & transverſum poſitos, inoſculatos etiam epigaſtricae & capſularibus a phrenica natis, uti pluſculae lumbales ſolent; aliumque ramum obliquo deſcendenti offert *ib. ſin.* perforato adſcendente, &, illo pariter perforato, cuti, inque his muſculis manet conſumta, brevis plerumque & exigua. Magnam tamen EUSTACHIUS pingit T. XXVI. Ad diaphragma & ipſa haec lumbalis ramos mittit, ad carnes poſteriores alae ſubjectas vicinasque vertebris. An haec fuerit, *muſculolumbalis a qua phrenica ſurſum mittitur* G. BLASII *Miſcell. anat.* p. 83. utique definiri nequit. Hepatis faciei poſtremae & vicino lobulo, perinde ut prior, nonnunquam ſurculum exhibet. Rami, quos Pſoae dat & haec, & quae ſequuntur tertia, & quarta, & quinta, ii rete in vertebris faciunt.

Lumbalis tertia ab origine inter vertebras & inpoſitam appendicem diaphragmatis, deinde inter pſoam & quadratum extrorſum procedit, dat his muſculis, ramum emittit dorſalem ſub proceſſu transverſo lumborum tertio ad multifidum & longiſſimum, EUSTACHIO pictum T. XXIV. *lat. ſin.* Is ſolitos etiam ramos dat vertebris, & medullae ſpinali, & alium multifido tectum (*Tab. dorſ. tot. dextr.*), erumpentem prope ſpinas oſſis ilium, alium paulo exterius ad eosdem & quadratum & per eum ad latiſſimum dorſi, qui reſectus pingitur ib. Nos in T. IVta *med. ſpin.* ad 36. 37. vertebrales ramos, truncum vero dorſalem, reſectum pinximus in T. V. ad 94. Trunco ſuo porro per quadratum deſcendit ad transverſum, ejus limitem legit, & in eum conſumitur. *Tab. pect. lat. dextr.* inoſculatus cum epigaſtrica & ad obliquum adſcendentem Ramum transverſum habet EUSTACHIUS T. XXVI. Alio ramo, cuti propiori, ad deſcendentem obliquum cutemque abit. Caeterum & ipſa iſta tertia & aliae lumbales, ramulos ad glandulas meſentericas emittunt, & ad adipem renalem, hos cum renalibus, illos cum meſentericis inoſculatos. Et adparet, recte C. BARTHOLINUM vaſa diaphragmatis inferiora a lumbalibus deduxiſſe *anat. obſerv.* p. 179. Ut omnino phrenicae, quae vulgo dicuntur, ſint arteriae centrales ſepti transverſi, mammariae vero, intercoſtales, & lumbales ſint arteriae partis ejus, quae ambitum diaphragmatis efficit.

Lumbalis quarta ſaepe major eſt, & continuo ſuper os Ilium exit. Anteriores rami conſumuntur in pſoam, quadratum, transverſum, & Iliacum internum, criſtamque ilium. Picta eſt ab EUSTACHIO T. XXV. Poſterius infra proceſſum transverſum tertium lumborum ramus major abit ad multifidum & longiſſimum, ſive ſacrum, reſectus in *lat. dextr. tab. dorſ.* & T. IV. *med. ſpin.* 42. uti alius multifido tectus, arcus cum lumbali tertia & quinta ſolitos abſolvens, & erumpens ad ſpinam ſuae vertebrae,

ad

y Alius eo perforato ad cutem iens.

z Lumbalis tertiae ramus ad obliquum adſcendentem & ſacrum.

α Lumbalis quartae ramus ad ſacrum.

β Ramus emergens undecimae intercoſtalis, ad cutem iens.

γ Decimae ramus ſimilis.

δ & nonae.

ε & ſeptimae.

ζ Intercoſtalis ſeptimae ramus ad longiſſimum.

η & octavae

ϑ & nonae.

ι Ramuli perforato longiſſimo emergentes ad latiſſimum.

μ Ra-

ad perioſteum vertebrae ſuae & ad medullam ſpinalem proprius trunculus it. Hos quidem ramos pinxi T. IV. 40. & 41. & T. V. 96. 97. Alius exterior ad eos, quos dixi, muſculos multifidum & longiſſimum abit, & ad quadratum qui in *Tab. poſt.* exſtat. Alius ex quadrato ad criſtam oſſis ilium venit l. c. pictus, qui cum ramis arteriarum ſacrarum per muſculum cognominem erumpentibus, & cum iliacae poſticae, quae ab hypogaſtrica eſt, ſurculis in criſta oſſis ilium anaſtomoſes habet. Idem ex media fere criſta oſſis ilium ad transverſum adſcendentem, & deſcendentem venit, & ad cutem, alioque ramo ad adipem lumbalem circumfuſum renibus.

Lumbalis quinta ſive ima ab aorta adhuc nata, & communi quidem nonnunquam cum ſua ſodali trunculo, emittit inſignem ramum ad vertebrae ſuae corpus, & ad medullam ſpinalem, ſeu caudam equinam, aliumque ſub quarto proceſſu lumborum ad longiſſimum *Tab. corp. poſt. dextr.* tum eum qui tegitur multifido, & qui arcus ſaepe dictos facit, & ad ſuperficiem prope ſpinam erumpit l. c. alius ad adſcendentem etiam obliquum & ad longiſſimum & ad os ilium fertur, qui cum iliaca poſtica communicat; alius ad criſtam oſſis ilium & ſacrum muſculum ibidem expreſſus. Vertebrales ramos pinxi in T. V. illi exſtant ad 100. & 101. hic reſectus eſt.

Rami anteriores ſunt ad pſoam & quadratum, quibus truncus iſte lumbalis tegitur, tum truncus inſignis legens criſtam oſſis ilium, inter hanc & transverſum, qui ad eum muſculum, & ad iliacum internum abſumitur. Hic ramus exprimitur ab EUSTACHIO T. XXVI. utrinque & T. XXV.

Lumbalis ſexta alias ab aorta provenit, ut probabile ſit vidiſſe WINSLOWUM, ſi plures quam quinque lumbales aorticas vidit, aut ex ortu iliacae, uti VESALIUS ad p. 483. & nos pinximus T. V. *med. ſpin.* 102. alias ab iliaca anteriori, ſive iliolumbali, quo EUSTACHII iconem refero T. XXVI. & in Tab. V. *arter. pelvis* Z. alias a quarta lumbali radicem habet, alteramque ab iliaca lumbali. Alias tres trunculi ſunt, a lumbali quinta unus, alter ab iliaca anteriori, tertius a ſacra laterali, qualis origo in *Tab. ant. corp.* exprimitur; alias unice ab hypogaſtrica provenit. Secundum vertebram quintam lumborum circumit, dat ramos perioſteo vertebrae lumborum imae, inoſculatur ſolito more lumbali quintae, & ſacrae primae, & vertebras ſubit, caudamque equinam, alioque ramo perioſtea oſſis ſacri adit, & ſacrum muſculum, exque eo emergit ad latiſſimum dorſi, expreſſo *Tab. dorſ. dextr.* Anterius etiam ramum ad os ilium edit, & ad muſculum cognominem. Vulgo, uti perbrevis eſt, ita non numeratur. Eſt ramus *adſcendens iliolumbalis arteriae faſc.* IV. *arter. pelvis.* Pinxi ramos vertebrales & reſectum dorſalem in T. IV. *med. ſpin.* ad 49. & 50. in T. V. vero illos ad 104. 105. hunc ad 103.

Caeterum, uti haec omnia vera ſunt, ita facile adgnoſco minus plena eſſe, & pro fragmentis potius propono, quae ex adverſariis meis decerpſi, perficere autem nunc omnino non potui.

μ Ramuli a ſede ſpinarum emergentes ad tendinem latiſſimi & cutem & multifidum.

Latus dextrum dorſi.

α Arteriae intercoſtalis ſecundae pars.
β Arteria intercoſtalis tertia.
γ Rami emergentes ad muſculos.
δ Arteria intercoſtalis quarta.
ε Trunculus ſuperior.
ϛ Intercoſtalis quinta.
η Radix rami muſcularis.
ϑ Intercoſtalis ſexta.
ϰ Truncus ſuperior.
λ Inferior.
μ Anaſtomoſis utriusque.
ν Intercoſtalis ſeptima.
ξ Truncus inferior.
π Rami muſculares.
ϱ Truncus ſuperior.
σ Utriusque anaſtomoſis.
τ Intercoſtalis octava, & ejus truncus ſuperior.
υ Inferior trunculus.
φ Ramus muſcularis.
χ Anaſtomoſis utriusque.
ω Intercoſtalis nona.
a Truncus ſuperior.
b Inferior.
c Anaſtomoſis.
d Intercoſtalis decima, truncus ſuperior.
e Ramus inferior.
f Intercoſtalis undecima.

g Ra-

g Ramus inferior.
h Ramus muſcularis.
i Anaſtomoſis trunculi ſuperioris & inferioris.
k Lumbalis prima.
k k Rami ad obliquum adſcendentem.
l Secunda.
m m Anaſtomoſes ſecundae arteriarum intercoſtalium trunci ſuperioris & inferioris.
n Anaſtomoſes tertiae.
o Ramus a profunda cervicis ad ſpinalem colli & trachelomaſtoideum.
p Alius a prima intercoſtali, ſimilis.
r & a ſecunda.
s a tertia ad multifidum.
t a quarta ad eum & per ſuperficiem ad longiſſimum.
u Similis ramus a quinta.
x & a ſexta.
y & a ſeptima.
z ab octava.
ϒ ab nona.
Δ a decima.
Θ ab undecima.
Λ a lumbali prima.
Ξ ab ſecunda.
Π a tertia.
Σ a quarta.
Ψ a quinta.
Ω Ramus quintae perforans quadratum, ad os ilium.
ϛ Alii rami perforantes eum muſculum, a quarta & tertia lumbalium.
α α Ramus perforans obliquum adſcendentem a lumbali prima.

RE-

REGIO TERTIA.
BRACHIUM SINISTRUM.
Ossa & Musculi.

A Deltoides.
B Caput humeri.
C Brevis extensor cubiti.
D Extensor longus.
E Brachialis internus.
F Supinator longus.
G Olecranon.
H Condylus flexorius.
I Bicornis.
K Tendo ejus primus ossis metacarpi secundi &
L Alter tertii ossiis metacarpi.
M Sedes ligamenti interossei.
N Extensor communis digitorum.
O Tendo ad indicem.
P ad medium primus.
Q Alter.
R ad tertium.
S Extensor minimi digiti.
T Ramus ad digitum tertium.
V ad minimum.
X Ulnaris extensor.
Φ Flexor.
Y Os cubiti nudum.
Z Abductores pollicis longi.
Γ Indicator.
Δ Radius nudus.
Θ Adductor pollicis.

Λ Semi interoſſeus indicis.
Π Abductor minimi digiti.
Σ Anconeus remotus.
Ψ Supinator brevis.

Oſſa carpi & interoſſeos absque ſignis reliqui.

Vaſa.

a Truncus arteriae axillaris.
b Arteria ſcapularis inferior.
c Surculus ad longum extenſorem & infraſpinalem.
d Circumflexa poſterior.
e Ramuli ad caput humeri.
f ad deltoidem.
g ad longum extenſorem & teretem majorem.
h Truncus ejusdem deltoide tectus.
i Arteriae *humeralis truncus.*
k Profunda humeri.
l Rami ad extenſorem brevem.
m Rami ad eundem ex trunco.
n ad extenſorem longum.
o Truncus a profunda.
p Ramus cum ſupinatore iens.
q Ramus cutaneus.
r Ramus anaſtomoticus cum recurrente ab interoſſea & a radiali recurrente.
s Iterum truncus humerariae.
t Ramus anaſtomoticus cum recurrente ulnari.
u Ea recurrens.
x Recurrens ab interoſſea.
y Recurrens a radiali.
z Anaſtomoſis cum profunda humeri.

α Rami arteriae x. ad ſupinatorem brevem.
β Rami rete facientes cum arteria ulnari recurrente & anaſtomotica brachialium.
γ Arteria interoſſea poſterior ſuperior.
δ Rami ad extenſorem digiti minimi.
ε ad flexorem ulnarem.
ζ ad ſupinatorem brevem.
η ad extenſorem communem.
ϰ Ramus longus deſcendens per radium ad abductores pollicis.
λ Alius ramus inſertus arcui carpeo medius.
μ Ramus ulnaris ſive major arcui carpeo inſertus.
ν Pars arteriae radialis.
ξ Ramus trans metacarpum pollicis circumflexus.
π Arcus carpeus.
ϱ Ramus radialis ſe demergens ad volam.
σ Ramus ab arcu ſuperficiali volae adveniens.
τ Arteria pollicis ulnaris volaris.
υ Arteria dorſalis indicis.
φ Arteria volaris indicis radialis, cui haec dorſalis ſe inmittit.
χ Arteria interoſſea dorſalis prima inſerta in
ψ Furcam, ex qua arteriae volares indicis & medii naſcuntur.
ω Arteria perforans ſuperior prima.
1 Arteria interoſſea dorſalis altera.
2 Perforans ejus intervalli ſuperior.
3 Inſertio in arteriam volarem, unde ulnaris medii & radialis tertii digiti naſcuntur.
4 Arteria ab ulnari adveniens dorſalis.
5 Anaſtomoſis cum arcu carpeo.
6 Arteria interoſſea dorſalis tertia.
7 Inſertio in arteriam volarem, unde radialis minimi digiti & ulnaris tertii naſcuntur.
8 Ramus a 4. ad abductorem.

9 Volaris digiti minimi ulnaris.
10 Anaſtomoſis cum volaribus.
Γ Arteriae ſcapularis ramus dorſalis.
Δ Alter inferior.
Θ Ramus alaris &
Λ Ramus ad ſerratum ſuperiorem ſcapularis inferioris.
Ξ Ramus inde ad ſcapulam & infraſpinalem rediens.

REGIO QUARTA.
BRACHIUM DEXTRUM PLERISQUE MUSCULIS EXUTUM.

A Caput humeri tectum.
B Capſula articulum continens.
C Condylus humeri extenſorius &
D Flexorius.
E Olecranon.
F Radii capitulum.
G Anconeus remotus.
H Supinator brevis.
I Flexor ulnaris carpi.
K Ligamentum interoſſeum.
L Abductor pollicis longus, de origine ſua reſectus.
M Alter abductor pollicis, de inſertione reſectus.
N Indicator.
O Os ulnae nudum.
P Imus radius nudus.
Q Os piſiforme carpi.
R Os triquetrum.
S Os ſemilunare.
T Os naviculare.

V Os unciforme.
X Os capitatum.
Y Os multangulum minus &
Z Majus.
r Pollicis abductor.
Δ Semiinteroſſeus indicis.

Interoſſei digitorum muſculi, & officula metacarpi & digitorum absque notis relicta, facile intelliguntur.

Vaſa.

a Arteria dorſalis ſcapulae ſuperior, a thyreoidea nata.
b Nutritia ſcapulae inde orta.
c Rami dorſales ſcapulae in perioſteo diviſi.
d Ramus ſupraſpinalis arteriae ad caput humeri.
e Alius, ad id caput capſula tectum, ramus arteriae dorſalis ſcapulae inferioris.
f Arteriae ſcapularis ramus ſequens coſtam inferiorem ſcapulae.
g Rami muſculares reſecti.
h Anaſtomoſes cum arteriis infraſpinalibus.
i Truncus arteriae axillaris.
k Arteria circumflexa poſterior.
ll Rami in puteolos epiphyſeos humeri.
m Anaſtomoſis cum profunda humeri.
n Ramus ad os humeri inferior.
o Profunda humeri.
p Ramus ſuperior ad deltoidem.
q Nutritia humeri ſuperior.
r Ramus primarius profundae radialis.
ss Surculi cutanei.
t Ramus cum ea conjunctus a recurrente radiali.
u Ramus medius muſcularis.

x Trun-

x Trunculus ejus reſectus.
y Retia cum arcu dorſali epiphyſeos.
z Rami varii arteriae humerariae.
α Anaſtomoticus ramus cubitalis ejusdem.
β Arcus inde natus dorſalis epiphyſeos humeri.
γ Anaſtomoſis cum recurrente volari δ.
ε Recurrens ab interoſſea dorſali.
ζ Ramus inoſculatus arcui dorſali epiphyſeos.
η Ramus inoſculatus propagini radiali profundae humeri.
ϰ Arteria interoſſea dorſalis princeps.
λ Rami in ſupinatorem brevem.
μ Ramus ad radium.
ν a perforante alia parva.
ξ Ramus interoſſeae principis ad muſculos extenſores.
ϱ Alia perforans exigua.
σ & alia
τ Anaſtomoſis cum interoſſea ima.
υ Anaſtomoſis interoſſeae primariae cum
φ Perforante alia.
χ Alia, ad abductorem pollicis iens.
ψ Alia ad eundem.
ω Interoſſea ima cubiti.
1 Ramus medius interoſſeae imae.
2 Ramus radialis.
3 Ramus inſertus arcui carpeo radialis.
4 Ramus eidem arcui inſertus ulnaris.
5 Arcus carpeus inde natus.
6 Arteria radialis.
7 Ramus dorſalis arteriae ulnaris.
8 Ramus arteriae radialis ad metacarpum pollicis iens.

9 Trun-

9 Trunculus ejusdem qui fit ulnaris pollicis.
10 Ejus ramus inoſculatus cum aliquo ſuperiori.
11 Arcus ungui proximus.
12 Ramus ad volam iens, inſertus arteriae volari indicis.
13 Interoſſeus dorſalis indicis.
14 Ramus radialis indicis.
15 Ramus interoſſeus dorſalis primus.
16 Inde nata perforans ſuperior prima.
17 Inſertio in furcam, ex qua naſcitur
18 Arteria ulnaris indicis &
19 Radialis medii.
20 Arteria interoſſea dorſalis altera.
21 Perforans ſuperior ſecunda.
22 Inſertio arteriae 20. in truncum, ex quo naſcuntur ulnaris medii digiti & radialis tertii.
23 Interoſſea dorſalis tertia.
24 Inde nata perforans tertia ſuperior.
25 Inſertio in arteriam, unde ulnaris tertii & radialis minimi digiti.
26 Anaſtomoſis arteriae 23 cum ramo volari ulnari minimi digiti.

REGIO QUINTA.
NATES ET PES SINISRI LATERIS.
Muſculi & Oſſa.

A Glutaei majoris origo reſecta.
B Glutaeus medius.
C Criſta oſſis ilium.
D Coccyx & os ſacrum.
E Pars levis oſſis ilium.
F Tuber iſchii.
G Muſculus pyramidalis convolutus, ut minor fiat

H Ligamentum a tubere iſchii ad os ſacrum.
I Nervus iſchiadicus.
II Ramus ejus cruralis anterior.
K Trochanter major.
L Pars levis oſſis ilium.
M Obturator internus.
N Quadratus.
O Pars obturatoris externi.
P Finis glutaei magni.
Q Os femoris nudum.
R Caput commune ſeminervoſi & bicipitis.
S Semimembranoſus.
T Seminervoſus ſolus paulum diſtractus, ut ſubjecta pateſcant.
V Biceps longus diſtractus.
X Biceps brevis.
Y Vaſtus externus.
YY Vaſtus internus.
Z Iterum pars nuda femoris.
Γ Triceps magnus.
Δ Gaſtrocnemius internus.
Θ Externus.
Λ Tendo achillis.
Ξ Flexor longus pollicis pedis.
Π Peronaeus longus.
Σ Peronaeus brevis.
Φ Extenſor communis digitorum & nonus pedem moventium VESALIANUS.
Ψ Caput breve abductoris digiti minimi.
Ω Caput longum.
AA Calx.
BB Malleus externus.

1 Levator ani.
2 Transverſus urethrae.
3 Labia vulvae.
4 Sphincter ani.
5 Muſculus coccygeus.

Vaſa femoris & pedis ſiniſtri.

a Arteria Iliaca poſterior. 34.)
b Rami ad pyramidalem.
c ad glutaeum magnum.
d ad medium & magnum.
e Emergentes ex magno & medio.
f ad medium.
g Truncus ſe abſcondens.
h Iſchiadica arteria. 35.)

i Ra-

34.) AD ILIACAM POSTERIOREM.

Ad faſcic. IV. Not. 10. Col. b. Lin. 25. poſt *media* adde: Sed etiam ad inferiorem partem oſſis ilium adque pectineum & iliacum internum ramum dedit, & ad os pubis cum ilium oſſe conjunctum.

Not. 10. C. b. L. 33. poſt *aaa.* adde: Hi duo rami ſuperficiales omnino alias deſunt, eorumque loco alii ex profundis ad glutaeum magnum erumpunt, aut ab iſchiadica exeunt.

Not. 10. C. b. L. 33. poſt β. adde: Alias vidi duos parvos ramos produxiſſe primum ad magnum & parvum glutaeum, adque partem oſſis ilium, ſupra inciſuram. Alter ad glutaeum minimum, perioſtea iſchii, & capſulam articuli femoris it, & cum iſchiadico ramo connectitur. Alias primus ad perioſtea ilium & Synchondroſin cum ſacro oſſe, & pyramidalem: alter ad obturatorem internum, & in foramen nutritium in conjunctione oſſis iſchii cum oſſe ilium poſitum. Alias inter minores Iliacae poſterioris ante diviſionem ramus fuit, qui os iſchii prope conjunctionem cum oſſe ilium adiit, & capſulam articulationis femoris.

Not. 10. Col. 3. Lin. 11. poſt *exiit* adde: Rami earum, quae glutaeum magnum adeunt, eo perforato etiam in cutem emergunt, & adipem.

Not. 10. Col. 3. Lin. 15. poſt *ramus.* Antequam dividatur, nonnunquam minores ramulos dat, qualem vidi alterum ad ſedem oſſis Ilium minimo glutaeo tectam, & ad eum minimum: alterum ad oſſis ilium ſedem ſacco vicinam iviſſe. Alias unus ex primis ramis glutaeo magno datis ſurculum dat, qui ante medium glutaeum, deinde retro obturatorem internum & gemellos deſcendit, & obturatoriae inoſculatur, a ramis iſchiadicae pene ſimilibus diverſus, ut una cum iis reperiatur.

Not. 10. Col. 3. Lin. 33. poſt *exeuntibus* adde: circa originem ſartorii ejusdem anaſtomoſis eſſe ſolet cum circumflexa externa, rami nempe Iliacae poſterioris, ex anterioribus, qui glutaeum minimum perforat.

Not. 10. Col. 3. Lin. 41. poſt *conſumitur* adde: datque huic trochanteri, & capſulae articulari femoris ſurculos. Iſte cum ramo iſchiadicae deſcendentis inoſculatur.

Not. 10. Col. 3. L. 55. poſt *abſolvit* adde: Accedit nonnunquam profundioris propaginis notabilis ramus adſcendens in ipſo oſſe decurrens, ad ſummum os ilium, & glutaeo inprimis medio datus.

35.) AD ISCHIADICAM.

Not. 11. Col. 3. Lin. 25. poſt *poſteriori.* Ramus iſte nervo datus, alio ſurculo venit ad caput bicipitis, inde ad quadratum & obturatorem internum, ubi diverſas a ſequentibus cum ſequente ramo anaſtomoſes habuit.

Alias ramum dedit ad quadratum & tuber iſchii euntem, & inoſculatum deſcendenti anaſtomotico trunculo, qui cum obturatrice coit.

Not. 11. Col. 3. Lin. 59. poſt *fiunt* adde: Alias is ramus ita ſe habuit. Natus eſt ex trun-

co

i Ramus ad glutaeum magnum & coccygem.
k ad pyramidalem.
l ad nervum magnum & glutaeum magnum.
m Anaſtomoſis cum obturatoriae ramo.
n Truncus glutaeum ſubiens reſectus.
o Haemorrhoidea interna arteria. 36.)
b Ramus ad coccygeum & coccygem.
c ad levatorem & adipem.
d Truncus ſuperficialis.
e Profundus.
f Rami ad transverſum & labia vulvae.
g Ramus obturatoriae.
h Circumflexa interna.
i Ramus ad caput flexorium.

k Raco iſchiadicae, in ipſa inciſura pro nervo facta, & ſurculum in pelvim ad pyramidalem, deſcendit retro pyramidalem ad perioſteum oſſis iſchii prope ſpinam, & ad uſque muſculum obturatorem internum. Ibi dedit huic muſculo ramum ſuperficialem, & ad medii minimique glutaei finem alium, inoſculatum cum ramis circumflexae internae. Trunculus profundior, tectus obturatore interno, per vallecu-lam proximam tuberi iſchii deſcendit in perioſteo. Dedit pyramidali, quadrato, obturatori externo, & cum ramo praecipuo circumflexae internae inoſculatus eſt, ſecundum marginem gemelli inferioris, retro internum obturatorem. Sed alter ramus hujus trunculi acceſſit ad quadratum, ejusque ſuperficiem poſteriorem, adque tuber iſchii inoſculatus arteriolis haemorrhoideis: Denique idem, quem nunc dixi, priori anaſtomoſi in obturatore externo cum trunculo obturatoriae, inter originem ejus muſculi & tuber iſchii emergente, coiit, & altero minori ramo cum ejusdem obturatoriae ſurculo in ipſo perioſteo. Etiam cum ſurculo priori paragrapho dicto, & cum ſimili ramo iliacae poſticae idem inoſculatur. Alias unicus fuit ramus, adiitque magnum & medium glutaeum, magnumque nervum, & ſurculo verſus trochanterem declinans, adiit obturatorem, criſtamque oſſis ilium & acetabulum, cumque ramo altero conjungitur, quem jam dixi.

Alias aliter omnino ſe iſchiadica habuit, duo nempe trunci fuerunt, qui ſub pyramidali prodierunt. Inter eos, alter minus conſuetus dedit pyramidali, tum obturatori interno & gemellis ſurculum inſignem, cujus propago deſcendit, tecta his muſculis, ſolitas factura cum obturatoria anaſtomoſes. Alium porro dedit coccygeum, & reliquo trunco ſuo in glutaei magni a coccyge & ſacro oſſe originem, eumque glutaeum conſumtus eſt. Alter ramus, qui ſolito trunco reſpondet, comes fuit nervi iſchiadici, edidit ſub pyramidali ramum multifidum ad eum muſculum, ad glutaeum medium, adque trochanterem femoris, circumflexae internae inoſculatum. Tum alia propago tecta obturatore, hunc muſculum & perioſteum adiit, & anaſtomoſin cum circumflexa interna habuit. Dedit idem denuo nervo grandi ſurculum, ſequenti & femorali inoſculatum: alium grandiſſimum glutaeo magno, duos alios obturatori interno ſodalibusque, & alium denique eidem magno glutaeo, alium nervo magno, ſurſum cum priori, deorſum cum femoralis ramo unitum. Duo reliqui magni rami glutaeo inpenſi ſunt.

36.) AD HAEMORRHOIDEAM MEDIAM.

Not. 17. Col. a. Lin. 5. poſt *decurrit* adde: Nuper ita ſe habuit. Ramus primus adiit exitum anteriorem veſicae & urethram, alter vaginam, tertius rectum inteſtinum, exiguus truncus denique cum iſto longe excurrit.

Not. 17. Col. b. Lin. 22. poſt *not. 12.* adde: & cum internis ramis, ſolet autem anteriorem ſedem recti inteſtini tenere, meſenterica poſteriorem, haec major. Externa haemorrhoidea parvos & cuti proximos ramos addit.

k Ramus ad quadratum & obturatorem externum.
l Trunculus adſcendens tectus quadrato.
m Ramus ad tricipitem.
mm Ramus haemorrhoideae profundus communicans cum m.
n Arteria perforans prima.
o Ramus ad nervum.
p Ramus deſcendens ad vaſtum externum.
q Ramus adſcendens ad trochanterem,
r inoſculatus cum circumflexae externae ramo.
s Ramus ad quadratum.
t Ramus circumflexae emergens ex quadrato.
u Truncus deſcendens primae perforantis.
x Ramus ad ſemimembranoſum.
y ad tricipitem.
z ad tricipitem & nervum.
α ad ſemimembranoſum, ſemitendinoſum & nervum.
β Ejus anaſtomoſis cum ramo alterius perforantis.
γ Ramus alius a profunda ad ſemimembranoſum.
δ Perforans ſecunda.
ε Ramus ad bicipites & vaſtum.
ζ Nutritia femoris.
η Ramus in bicipitem brevem.
ϑ Ramus ad ſemimembranoſum & ſemitendinoſum.
κ Ejus anaſtomoſis cum perforante prima.
λ Ejus anaſtomoſis cum ramo trunci cruralis.
μ Truncus arteriae cruralis denudatus.
ν Ramus in ſemimembranoſum.
ξ Ramus ad nervum.
π ad vaſtum internum
ϱ & ad nervum cruralem & bicipitem brevem.

ad

ω Alius ad eundem & cutem.
φ Articularis ſuperior interna.
χ Articularis ſuperior externa.
ψ Ramus inde cutaneus.
ω Ramus ad gaſtrocnemium externum.
1 Ramus ad gaſtrocnemium internum.
2 Ramus inde deſcendens cutaneus.
3 Ramus inde ad tendinem Achillis.
4 Anaſtomoſis cum ramo tibialis anterioris.
5 Locus ubi arteria poplitea ſe abſcondit.
6 Peronea anterior.
7 Ramus ad tendinem Achillis.
8 ad peronaeum longum.
9 ad imam fibulam.
10 ad tendinem Achillis.
11 Arcus cum ramo g.
12 Arcus cum arteria emergente ex plantari.
13 Arcus cum tibiali anteriori.
14 Pars tarſeae arteriae.
15 Ramus plantaris externae emergens.
16 Ramus in articulationem fibulae.

REGIO SEXTA.

FEMUR DEXTRUM ET PES.

Remoti priores muſculi omnes, ut adpareant, qui oſſibus proximi incumbunt. Remoti etiam tricipites.

Oſſa & Muſculi.

A Nuda pars oſſis ilium.
B Glutaeus minimus.
C Supercilium articulationis femoris capſula tectum.
D Spina oſſis ilium.

E Ligamentum ab ea ſpina ad os ſacrum.
F Pars inteſtini recti.
G Pars vaginae muliebris.
H Trochanter major.
I Minor.
K Vaſtus externus.
L Internus.
M Pars gaſtrocnemii externi.
N Capſula articulationis genu.
O Popliteus.
P Tendo bicipitis longi.
Q Tendo bicipitis.
R Peroneus longus.
S Brevis.
T Flexor pollicis longus.
V Tibialis poſterior.
X Flexor longus digitorum pedis.
Y Tendo Achillis.
Z Ligamentum a calce ad os metatarſi quintum.
Γ Ligamentum quadratum magnum pedis imi.
Δ Tendo peronaei longi.
Θ Ligamentum ab oſſe naviculari ad os metatarſi tertium.
Λ Tendo flexoris pollicis longi.
Ξ Ligamentum a calce ad os cuneiforme tertium.

Tendines reliquorum flexorum & oſſa tarſi absque literis reliquimus, ut nudas etiam ſedes femoris, tibiae fibulaeque.

Vaſa.

a Arteria Iliaca poſterior.
b Rami verſus os ſacrum euntes in perioſteo.
c Ramus coronans glutaeum minimum, ſurculosque mittens per partem ſuperiorem oſſis ilium.

d Ra-

b Rami verſus os ſacrum euntes in perioſteo.
c Ramus coronans glutaeum minimum, ſurculosque mittens per partem ſuperiorem oſſis ilium.
d Ramus deſcendens per glutaeum minimum.
dd Ramus profundus ad perioſteum.
e Ramus anaſtomoticus cum circumflexa interna.
f Ramus ad articulationem femoris.
g Arteria, quae in hoc cadavere dedit haemorrhoideam externam & iſchiadicam.
h Iſchiadicae rami verſus coccygem.
i Rami in glutaeum magnum.
k Haemorrhoideae ramus ſuperficialis.
l Ramus ejus ad vaginam & inteſtinum rectum.
m Arteriae vaginae ab hypogaſtricis ſ. haemorrhoidea media.
n Arteria a meſenterica interna ad rectum inteſtinum.
o Anaſtomoſis cum arteriis vaginae m.
pq Iſchiadicae rami deſcendentes tecti obturatore interno.
rr Anaſtomoſes duae cum circumflexa interna.
s Truncus arteriae femoralis.
t Ramus profundus.
u Circumflexa interna.
x Ejus ramus poſterior circumiens vallem ad radicem capitis femoris.
y Anaſtomoſis cum ramo profundae & iliacae poſterioris.
yy Ramus in puteos epiphyſeos.
z Anaſtomoſis cum iſchiadica exterior.
α Anaſtomoſis cum iſchiadica interior.
β Ramus circumiens femoris caput, & coiens cum circumflexa externa.
γ Arteria profunda femoris.
δ Perforans prima.

Ra-

ε Ramus inoſculatus circumflexae & iliacae poſteriori.
ζ Alter ramus iisdem inmiſſus.
η Rami muſculares.
ϑ Perforans altera.
ϰ Ramus ad vaſtum externum.
ϰϰ Ramus ad muſculos inpoſitos.
λ Truncus profundae.
μ Nutritia femoris.
ν Ramus ad vaſtum externum & bicipites.
ξ Truncus profundae femoris.
π Ramus ad vaſtum externum.
ϱ Ramus ad vaſtum internum.
ϭ Ramus ad vaſtum internum.
τ Truncus arteriae femoralis.
υ Ramus ad vaſtum internum.
φ Ramus deſcendens cum eo vaſto.
χ Ramus ad vaſtum externum & perioſteum.
ψ Ramus ad vaſtum.
ω Ramus ad perioſteum anterioris & lateralis partis femoris.
1 Ramus ad inpoſitos muſculos & cutem.
2 Articularis ſuperior externa.
3 Ramus ſuperficialis.
45 Rami ad vaſtum externum & perioſteum.
6 Ramus ad ſemimembranoſum.
7 Arteria articularis genu interna ſuperior.
8 Surculus inoſculatus cum φ
9 Ramus ſuperficialis.
10 Ramus ad gaſtrocnemium internum.
11 Ramus ad capſulam articulationis.

12 Azy-

12 Azygos articulationis genu.
13 Ramus alius ſuperficialis & ad gaſtrocnemium internum.
14 ad eundem.
15 Articularis genu interna inferior.
151 Ramus ad popliteum.
16 Articularis genu externa inferior.
17 Ramus in articulationem.
18 Ramus in originem muſculi ſolearis, inoſculatus cum 23.
19 Ramus ad ſummum tibialem poſteriorem.
20 Alius ad eum & perioſteum & articulationem.
21 Tibialis anterior.
22 Nutritia tibiae.
23 Ramus ad tibialem poſticum.
24 Peronea poſtica. 37.)

25 Ra-

37.) AD PERONEAM POSTICAM.

P. 37. N. 25. C. a. L. 33. poſt *continuo* adde: Vidi pene ex principio dediſſe nutritiam tibiae, quae plerumque a tibiali poſtica naſcitur.

P. 37. N. 26. in fine adde: Vidi anno 1752. hanc nutritiam multo grandiorem fuiſſe. Primus peroneae ramus erat, & praeter ſurculum medullarem dedit trunculum inſignem deſcendentem in longum peroneum, tunc in brevem, inque ima fibula in ejus carnibus deſiit.

P. 38. N. 28. in principio adde: Paulo copioſius alias, primo ad epiphyſin tibiae ramum praegrandem miſit, qui cum tibiali poſteriori exigua anaſtomoſi conjunctus, in malleolo interno cum tibialis anticae ramis retrogradis irretitus eſt.

Deinde ramulos miſit ad fibulae epiphyſin, ſurculis arteriae peroneae varie conjunctos, tuncque demum ſub tibiae epiphyſi transverſam illam poſticae tibiali inſertam. Alias peronea poſterior pene nulla fuit, & in epiphyſibus tibiae & fibulae manſit, cum ejus locum ramus inſignis tibialis poſticae teneret β, natus ad exteriora tendinis achillis, & ſimiles fere ramos daret.

P. 38. N. 28. C. b. L. 10. poſt *mittunt* adde: Praeter iſtos etiam alias ad interiora calcis ſurculos mittit, adque ejus oſſis cum talo articulum, cumque ramo tibialis anticae inſignem anaſtomoſin habet. Deinde truncus peroneae praetergreditur externam foveam calcanei, dat inſignem transverſum ramum, ante tuber calcanei cum plantari externa inoſculatum. Dat ramum ad interiora tendinis peronei magni, inſignem, tectum flexore brevi digitorum pedis, & inoſculatum ramo plantaris externae, & in margine acuto pedem terminante cuboidis oſſis inoſculatur fini extremo tarſeae arteriae.

P. 40. N. 29. C. b. L. 5. poſt *284?* adde: Alias duo rami fuerunt, alter ſupra ephiphyſin tibiae, in epiphyſi alter, & uterque anteriori tibiali inoſculatus eſt. Inferior major fuit. Deinde numeroſos ramos ſub epiphyſi, fibulae exhibet, in perioſteo cum peroneae poſticae ſurculis inoſculatos.

P. 40. N. 29. C. b. in fine adde: Alias in oſſe cuboide duobus ramis finem ſui fecit, uno inmiſſo arteriae tarſeae, altero circa baſin oſſis metatarſi quinti in externum ramum tibialis poſticae inſerto. Vidi etiam breviorem in cuboide oſſe ſe in tarſeam miſiſſe, neque ultra progreſſum

25 Ramus ad ſolearem.

26 27 Rami ad eundem reſecti.

28 Ramus peronearum.

29 Nutritia fibulae.

30 Alius ramus profundus.

31 Arteria peronaea ſe abſcondens.

32 Emergens peronea poſterior.

33 Ramus externus.

34 Anaſtomoticus ramus cum tibiali poſtica.

35 Tibialis poſtica. 38.)

36 Ra-

greſſum feciſſe. Nuper loco peroneae anterioris unice duo rami tibialis anticae fuerunt, qui imam tibiam fibulamque adierunt, & ramo peroneae anticae ſimili, abductore tecto, ſe in plantarem externam inmiſerunt.

38.) AD TIBIALEM POSTICAM.

Faſcicul. V. Pag. 36. N. 24. Col. 2. poſt *dextr.* adde: alios vero tectos flexore communi digitorum, ad tibiam nudam, & ad ligamentum interoſſeum, cum ramo interoſſeo poſtico a nutritia nato varie inoſculatos.

Pag. 41. N. 30. Col. 2. Lin. 29. poſt: Ea ſede ad exteriora tendinis achillis magnum ramum natum vidi, qui per exteriorem vallem calcanei tranſiit, dedit ramulos tendini achillis, adipi plantae, & oſſibus calcaneo conmiſſis. Secutus eſt ſuperius caput abductoris digiti minimi, anaſtomoſes habuit cum peronea poſtica & cum ea deſiit, cutaneus, circa baſin oſſis metatarſi digiti minimi. Ea arteria omnino abſentis peroneae poſterioris locum tenuit.

Pag. 46. N. 32. Col. b. L. 22. poſt *inoſculatur* adde: Quando hic ramus prius naſcitur, in oſſe naviculari, tunc in calcaneum it, late regnaturus cum priori profunda, & ad flexorem brevem muſculum, carnem quadratam, foveam tarſi, adductorem pollicis, & caveam oſſis cuneiformis primi abiens. Alii profundi rami, tecti ligamento ab oſſe cuneiformi ſecundo ad primum eunte, veniunt in ſecundum os cunei ſimile, retia facturi, & in flexorem brevem.

Pag. 46. N. 32. C. b. L. 23. poſt *internae* adde: Dat denuo alium a prioribus ramum, ad os cuneiforme primum, & ad os metatarſi pollicis, varie inoſculatum cum ramo ⊙ tibialis anticae, & cum aliis anterioribus ejusdem ramis.

P. 46. N. 32. C. b. L. 27. poſt *edit* adde: Idem ad articulationem calcis cum oſſe naviculari propaginem miſit, inmiſtam proxime prioribus profundis, a trunco plantaris internae natis. Alius ad dorſum redit, & ad inſertionem tibialis poſtici in os naviculare, & cum ramo id os adeunte tibialis anticae anaſtomoſin perficit ⊙.

P. 46. N. 32. C. b. L. ult. poſt *eſt* adde: Nuper ita ſe habuit. Dedit in metatarſo indicis ramum externum, qui tribus lumbricalibus ramos dat, recipit profundum emergentem ex intervallo tertio & quarto, arcumque fecit, unde natae ſunt duae anaſtomoticae, furcae ſecundo-tertiae, & furcae tertio-quartae inſertae, & tertia alia inmiſſa ramo transverſi muſculi ex plantari externa nato. Ramus alter datis lumbricali primo furculis, inſeritur arteriae externae hallucis ad oſſis primi principium.

P. 47. N. 33. C. b. L. 24. poſt *internae* adde: Alias & frequentius exiguus & abſque ramo eſt, & finitur in oſſis metatarſi pollicis fine anteriori, inſertus ejus arteriae plantaris internae, quam parvam nonnunquam admiſtus auget.

P. 49. N. 35. C. a. L. 16. poſt *profundum* adde: Alias a plantari externa exeunt tres rami, unus flexore brevi tectus, alter tendine peronei longi, tertius natus ad externam carnis quadratae oram. Iſti duo conjunguntur inter ſe, ita trunculus naſcitur, qui dat ramos nutritios calcis, dat ramos non magnos peroneo longo tectos, inſertos fini tarſeae & peroneae anticae, dat retrogradum comitem tendinis peronei longi, & inſertum alicui ex tribus finibus nuper dictis peroneae poſticae, ramo nempe hujus peronei tendinis ſocio; dat alium ramum ſub eodem tendine, & ad finem oſſis

quinti

36 Ramus grandis ad gaſtrocnemios.

37 Ramus cutaneus.

38 Ra-

quinti metatarſi, & ad abductorem digiti minimi, transque eum abductorem arcum facit, trans finem oſſis metatarſi quinti, cum fine arteriae tarſeae, & cum perforante prima quarti intervalli. Denique ſurculus profundior hinc in perforantem poſticam ultimi intervalli inſeritur, inde ad abductorem, & finem oſſis, quod dixi, metatarſi quinti it, & cum trunculo, qui tarſeae inſeritur, componit ramum ſequentem exteriora metatarſi quinti, & inſertum digitali externae digiti quinti, circa os metatarſi anterius conflexus, ut interoſſeae ſolent.

P. 50. N. 36. L. 1. poſt *Ea* adde: Alias proprio trunco, & poſt datam demum retrogradam ſecundam, ab arcu plantari naſcitur. Dedit tunc adductori pollicis, & capſulae articuli quarti metatarſi ramum inmiſſum interoſſeae ſextae. Alias hic ramus minor eſt & perinde equidem comitatur os metatarſi quintum ad digitum uſque, & dat ramos ſexto & ſeptimo interoſſeo. Sed unice inoſculatur tum perforanti anteriori a dorſali natae quarti intervalli, tum digitalibus quinti digiti, ut in manu, in primo ejus digiti articulo. A perforante vero ejus intervalli, etiam ramus natus eſt, comes interior oſſis metatarſi quarti, cum ſexto & ſeptimo interoſſeo, quibus dat, atque demerſus, ut in manu, utrinque ad interoſſeas dorſales venit, hisque inſeritur.

P. 50. N. 36. C. a. L. 20. poſt *499.* adde: Reſpondent ſibi vaſa manus pedisque. Unice in pede profunda vaſa majora ſunt, in manu ea potius, quae cuti propiora.

P. 51. N. 37. C. a. L. 3. poſt *communicat* adde: & cum digitali quarto quinta communicat.

P. 51. N. 37. in fine, adde: aut digitalis quarto-quintae, ut ramus demerſus, ſive circumductus, iſtas duas horum digitorum arterias dat.

P. 51. N. 38. C. a. L. 6. poſt *mittit* adde: Cum arteria externa digiti minimi etiam in quarto metatarſi articulo anaſtomoſin habet.

P. 51. N. 38. C. a. L. 25. poſt *perforans* adde: Hunc retrogradum tertium omnium primum vidi ab arcu plantari natum fuiſſe, in quarto metatarſi oſſe, trans hoc os quintumque perforaſſe, dediſſe articulis quinti & quarti metatarſi, & inoſculatum fuiſſe profundis arteriis, tum iis, quae a profunda propagine plantaris externae maxime anteriori naſcuntur, tum iis, quae ſunt ab ultima ſive maxima anteriori profunda a plantari externa nata.

P. 51. N. 38. C. b. L. 3. poſt *inoſculatur* adde: & interoſſeo alias, quarto cui & flexori parvo pollicis ramos dat.

P. 51. N. 38. C. b. L. 9. poſt *f. 2. Z.* adde: Truncus autem profundior tectus transverſo recipit alterum ramum hujus ſuperficialis propaginis plantaris externae.

P. 51. N. 38. C. b. L. 14. poſt *tertio* adde: & abit ad quarti digiti latus internum & externum tertii *Tab. corp. poſt. tot. dextr.* Habet trans metatarſum tertium anaſtomoſin cum digitali prima.

P. 51. N. 38. in fine adde: Alias haec arteria digitalis communi trunco cum quarta naſcitur.

P. 51. N. 39. C. b. L. 6. poſt *ſecundus* adde: Deinde retrogradus medius truncus natus eſt ultra interoſſeam comitem VI. & V. interoſſei, ad latus quinti interoſſei, & dedit capſulis articulationum tertii & quarti metatarſi cum ſuis digitis, & abductori pollicis & reti profundo inoſculatus eſt.

P. 52. N. 40. C. b. L. 18. poſt *internae* adde: & ad articulum cum metatarſo. Anaſtomoſin habet, trans eum, cum digitali ſecunda.

P. 52. N. 40. C. b. L. 21. poſt *indicis* adde: Comes eſt interoſſei primi & ſecundi. His muſculis ſurculum dat, & iſte ſurculus cum ramo interno indicis communicat. Recipit etiam ramum a ſuperficiali ſurculo plantaris internae.

P. 52. N. 40. C. b. L. 25. poſt *parvi* adde: trans tendines interoſſeorum, & habet pulcherrimam anaſtomoſin cum ramo profundiſſimo profundae nato a plantari interna maxime anteriori, tectam tendine peroneo.

P. 52. N. 40. C. b. L. 37. poſt *ſolet* adde: Vidi adeo grandem fuiſſe hunc ramum, ut omnino hallucis arteriae ad plantarem externam pertinerent.

P. 52. N. 40. C. b. in fine adde: Ea diverſitas eſt quod in manu rami anterius a vola ad dorſum venientes ſint ab interoſſeis, in pede, ubi hae minutae ſunt, a digitalibus.

Caeterum in hanc deſcriptionem qualis anno 1752. edita eſt error irrepſit, ex multiplicitate deſcriptionum natus, & ramus inprimis digitalis ſecundus bis deſcribitur; hic ergo repetere volui ramos fere conſtantes arteriae plantaris externae, quos digitis dat.

1 Ramus externus a quo externa digiti minimi.
2 Retrogradus tertii intervalli, idemque perforans.
3 Interoſſea plantaris extima, a qua perforantes anteriores.
4 Digitalis quinto quarta, a qua perforantes anteriores.
5 Retrograda media, & perforans media.
6 Digitalis quarto tertia, a qua perforantes anteriores.
7 Retrograda prima perforans poſterior.
8 Digitalis tertio ſecunda.
9 Ramus inſertus arteriae hallucis.

38 Rami ad flexorem communem digitorum.
39 39 Rami ad perioſteum tibiae.
40 Ramus cutaneus.
41 Ramus ad flexorem communem digitorum.
42 Rami ad flexorem pollicis.
43 Ramus cutaneus & ad tibiam.
44 Ramus ſuperficialis.
45 Alius ejusmodi.
46 Ramus ad malleolum externum.
47 ad capſulam articulationis.
48 Ramus anaſtomoticus cum peronea.
49 Arteria plantaris interna.
50 Ramus abductoris pollicis.
51 Ramus ad plantam pedis profundus.
52 Ramus ad os naviculare inſertus ſequenti 54.
53 Alter ejus ſurculus, circumflexus circa tarſi marginem, inſertus tarſeae a tibiali antica.
54 Ramus ad plantae pedis caveam alter.
55 Truncus plantaris internae.
56 Inſertio ejus in arteriam a tibiali antica.
57 Ramus alter arteriae 48.
58 Anaſtomoſis cum peronea.
59 Ramus profundus plantae exterior.
60 Plantaris externa.
61 Ramus ad ſedem abductoris digiti minimi.
62 Alius ad rete plantae pedis ramus.
63 Ramus cutaneus.
64 Prior radix arteriae, quae minimo & tertio digito proſpicit.
65 Ramus interoſſeus.

66 Ra-

66 Radix altera arteriae, quae minimum & tertium digitum adit.
67 Perforans media ſuperior.
68 Arcus plantaris.
69 Arteria unde rami digiti medii & quarti.
70 Truncus arteriae tibialis anticae.
71 Arteria unde trunculi digiti indicis & medii.
72 Arteria hallucis.
73 Arteria hallucis interna.
74 Anaſtomoſis arteriae 53. cum 62.
75 Arteria hallucis externa.
76 Anaſtomoſis utriusque.
77 Arcus ad articulum primum.
78 Arcus ad unguem.
79 Arteria ad indicem externa.
80 Arteria perforans ſuperior prima.

Fasciculus VIII.
Tab. I.

Arteriæ totius corporis humani anteriores.

C. Sepp sculps. Amstelodami, 1736.

J. P. Kaltenhofer del. ad Nat. Anno 1750 et 1751 Gottingæ.

J. v. d. Spyk Sculpsit Lugdu Batavo Nov. 1754.

Fasciculus VIII.
Tab. II.
Arteriæ totius corporis posteriores.

C. Sepp sculps. Amstelodami 1734.

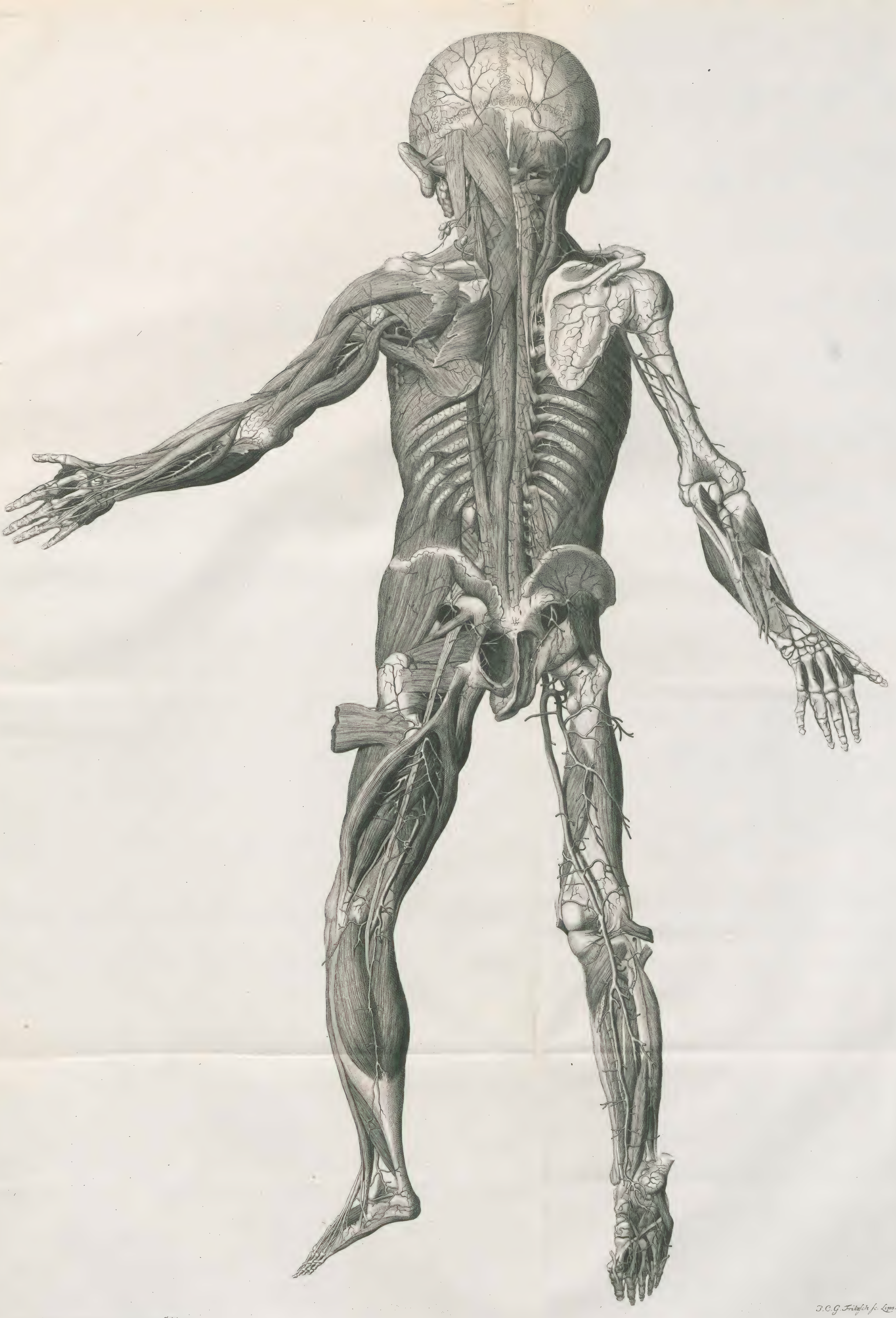

P. Kaltenhofer delineavit ad Nat. 1752 Gottingæ.

J.C.G. Fritzsch sc. Lips.

Med. Hist.
WZ
260
fH185i
1756
v.3

NATIONAL LIBRARY OF MEDICINE
NLM 01001042 1